

症 例

脳髄膜炎症状から頸部リンパ節炎へ症状が変化していった COVID-19 感染症の 1 例

¹⁾総合守谷第一病院 呼吸器内科 ²⁾同 循環器内科 ³⁾同 感染対策チーム

鶴重千加子 ^{1,3)} 高島美和子 ³⁾ 篠崎 一也 ³⁾ 中野 英明 ³⁾

松田 理恵 ³⁾ 廣瀬 博和 ³⁾ 齊藤 巧 ²⁾³⁾

序 文

2019 年初冬に中国武漢から流行が始まった新型コロナウイルス感染症(COVID-19)は、世界的に蔓延しつつあり、国内でも都市部のみならず地方にも拡散しつつある。当院は、約 200 床の地域の中核病院であり、第 2 種指定医療機関ではない。陰圧室はなく、COVID-19 のリスク因子となる慢性疾患やがん患者および救急対応も行っている。通常診療を継続しつつ、感染対策をしながら COVID-19 に対する診療も行っている。

COVID-19 の多くが、上気道から下気道に渡る呼吸器系の症状を呈することが多いが、稀ではあるが髄膜炎を発症した症例報告 ¹⁾²⁾も知られている。今回、前医で診断に難渋し、当院転院後の経過も非特異的であった症例を経験したため報告する。

症 例

【症例】40 代 女性

【主訴】発熱，頭痛，左上下肢麻痺

【既往歴】10 歳：虫垂炎，16 歳：扁桃摘出、42 歳～：気管支喘息

【アレルギー】ペニシリン系，キノロン系，テオフィリン

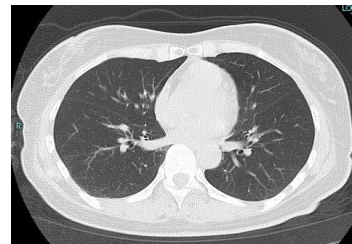
【喫煙歴】なし 【渡航歴】なし

【現病歴】他院（紹介医）に看護師として勤務。X-10 日のちに陽性者となる入院患者の対応をした。その後、5 日間同患者の担当であった。X-6 日夕方から微熱，X-5 日から 38℃発熱，全身倦怠感あり，この日から勤務停止となった。同日に受け持った患者の SARS-CoV2-PCR 陽性が判明。X-4 日濃厚接触者として PCR 検査のため受診。倦怠感悪化，咳嗽悪化を認めたが，胸部 CT では肺炎像は認めなかった。X-3 日 PCR 検査陰性が判明，処方され帰宅した。X-2 日発熱持続し頭痛も増悪したため，2 回目の SARS-CoV2-PCR 検

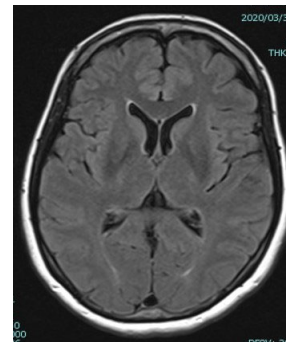
査実施。この時は独歩可能であった。同日夕方から歩行困難となり，同院へ救急搬送となった。39℃発熱あるも，胸部 CT(Fig.1)では肺炎像は認めなかった。左上下肢の麻痺を認めたため，神経内科で診察，髄液検査も施行された。明らかな異常所見なく，後に返ってきた髄液 SARS-CoV2-PCR も陰性であった。頭部 MRI も脳髄膜炎を疑う所見も認めなかった(Fig.2)。X-1 日 2 回目の鼻咽腔採取検体の SARS-CoV2-PCR 検査の結果，陽性が判明し，X 日当院転院となった。

【前医画像所見】

胸部 CT(Fig.1)



頭部 MRI(Fig.2)



【入院時現症】身長 155cm，体重 46kg，意識清明，体温 37.3℃，血圧 124/84mmHg，脈拍 70/分，呼吸数 20/分，SpO₂(室内気) 98%，味覚障害・嗅覚障害あり，咽頭発赤軽度あり，頸部リンパ節：両側に 5mm 大数個触知，項部硬直ははっきりしなかったが，後頸部から右頸部にかけて痛みあり，肺音・心音：クリア，左上下肢の運動障害あり，MMT 1，膀胱直腸障害なし，感覚障害なし，腹部平坦・軟・圧痛なし，皮疹な

し、膀胱直腸障害なし

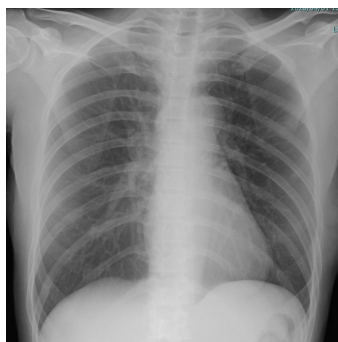
Table 1 Laboratory findings on admission

< Hematology >		< Biochemistry >	
WBC	6,100 / μ L	TP	6.3 g/dL
Neut	48.5 %	Alb	3.8 g/dL
Ly	41.1 %	T-bil	0.5 mg/dL
Mono	8.9 %	AST	17 IU/L
Eo	0.5 %	ALT	11 IU/L
Baso	1.0 %	LDH	126 IU/L
Hb	13.4 g/dL	γ -GTP	21 IU/L
Ht	40.0 %	BUN	7.6 mg/dL
Plt	26.4 $\times 10^4/\mu$ L	Cre	0.55 mg/dL
< Serology >		IgG	1,077 mg/dL
CRP	0.05 mg/dL	IgA	221 mg/dL
		IgM	89 mg/dL

【入院時検査所見および画像所見】

入院時血液検査所見を Table 1 に示す. 明らかな異常所見なし.

胸部単純レントゲン:明らかな異常所見なし(Fig.3)



【入院後経過】

気管支喘息の既往もあったことから,前医よりシクレソニド吸入(1回 400 μ g, 1日 2回)されており,継続した. 入院日より, ファビピラビル内服(1日目 3,600mg, 2日目以降 1,600mg)開始した. また, 頭痛, 吐き気, 後頸部痛といった脳圧亢進による髄膜炎症状および左上下肢の麻痺あり脳炎合併が疑われた. γ グロブリン 5g 3日間およびグリセリン点滴投与を開始し, アセトアミノフェン定時内服とした. 入院翌日(X+1日)から徐々に麻痺の改善を認めた. X+5日左前腕 MMT3, 左下肢 MMT2へ改善し, 頭痛や頸部痛も軽快傾向であったため, グリセリンは漸減終了とした. 味覚障害や嗅覚障害も軽快傾向となり, 食事も摂取可能となった. X+7日左上肢 MMT4, 左下肢 3と麻痺は軽快傾向で頭痛もほぼ消失したが, 左下腿後面の把握痛が出現し, 深部静脈血栓症が懸念された. 弾性ストッキングやマッサージなど行うも症状持続したため, X+8日から経口抗凝固薬と胃薬を開始し

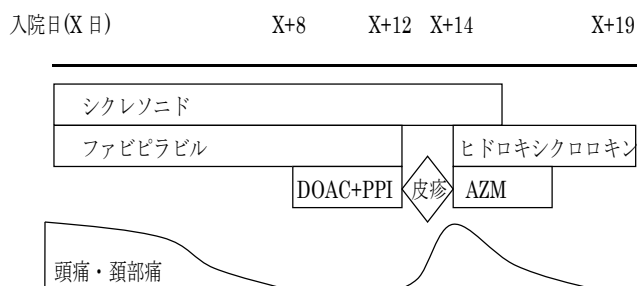
た. X+10日頃から咳嗽再増悪と右頸部痛が出現. X+11日 40.2 $^{\circ}$ Cの発熱と全身に皮疹が出現した. 薬疹を念頭に, アセトアミノフェンを除きファビピラビルを含めたすべての薬剤を中止した. 薬剤中止後は, 37 $^{\circ}$ C前半へ解熱し, 抗ヒスタミン薬にて皮疹も速やかに消退した. 一方, 後頸部から右頸部にかけての痛みと右頸部リンパ節腫脹は著明に増悪傾向であった. ファビピラビル中止に伴い, COVID-19による髄膜炎の再燃とウイルス性頸部リンパ節炎が疑われた. X+12日髄液検査施行したが有意な所見は乏しく (Table2), 髄液 SARS-CoV2-PCRも陰性であった.

Table2 髄液一般

初圧	6cmH ₂ O
細胞数	7 /3 個/ μ L
単核球	7 /3 個/ μ L
多核球	0 /3 個/ μ L
蛋白	24.3 mg/dL
糖	66 mg/dL
Cl	125 mmol/L
LDH	9 IU/L

しかしながら, 髄液 PCR での SARS-CoV2 検出感度の問題も否定しきれないこと, 臨床経過や症状は COVID-19 感染に起因する髄膜炎と頸部リンパ節炎で妥当であると判断し, X+14日からヒドロキシクロロキンとアジスロマイシンによる加療を開始した. 翌日(X+15日)から症状軽快傾向となり, 最大 30mm 大であった頸部リンパ節は, X+16日には約半分程度のサイズとなった. 以降も, リンパ節腫大は順調に縮小し, 痛みも軽快した. X+19日頸部リンパ節サイズは 5-10mm 程度で痛みも消失したため, ヒドロキシクロロキン内服終了とした. この時点で, 左下肢の麻痺はごく軽度残るものの室内歩行はなんとか可能な ADL まで改善した. 現在も入院加療中である.

Table 3 入院後経過



考 察

一般的なコロナウイルスは感冒を引き起こすウイルスであり、上気道炎症状や腹部症状を引き起こす。ウイルス感染症において稀に髄膜炎やリンパ節炎を引き起こすことは議論の余地はないが、今回のCOVID-19についての報告例は山梨大学¹⁾と足柄上病院²⁾の2症例と少ない。

本症例では、髄液SARS-CoV2-PCRが2回陰性でありながら髄膜炎症状を有しており、ファビピラビル³⁻⁵⁾とシクレソニド^{6,7)}の併用治療で一旦軽快した。しかしその後、髄膜炎症状の再燃と頸部リンパ節炎が出現したためヒドロキシクロロキン^{8,9)}とアジスロマイシン¹⁰⁾の併用投与を行い臨床的に有効であった。再燃時は髄膜炎より頸部リンパ節炎の方が主な症状であり、病態が経時的に変化した点も興味深い。

さらに一症例において、有効性が報告されている薬剤2パターンで、その都度、症状軽快し臨床的有効性が認められた点でも臨床的価値のある症例と考えられた。

一方で、本症例は2回髄液検査を行い、SARS-CoV2-PCRを行っているが、2回とも陰性であった。髄液一般所見でも細胞数の増加や蛋白増加は認められず、脳炎症状もありながら画像での所見も乏しかった。そのため、髄液SARS-CoV2-PCRの感度の問題で検出されなかっただけなのか、COVID-19感染を契機とした何らかの機序で脳髄膜炎症状を来したのかは不明である。今後の症例の蓄積による、さらなる検討が期待される。

謝 辞

今回の投稿にあたり、快諾いただいた患者様および紹介医の先生方に感染対策チーム一同深謝致します。

文 献

- 1) 森口武志ら International Journal of Infectious Diseases (in press)
- 2) 岩淵敬介ほか、無菌性髄膜炎を合併したCOVID-19肺炎の1例(日本感染症学会ホームページ2020年4月3日公開)
- 3) COVID-19に対する抗ウイルス薬による考え方 第1版; 日本感染症学会ホームページ
- 4) 厚生労働省 新型コロナウイルス感染症診療の手引き 第1版
- 5) 石川 哲ほか、ファビピラビルを早期投与し軽快した80代後半のCOVID-19肺炎の1例(日本感染症学会ホームページ2020年3月31日公開)
- 6) 岩淵敬介ほか、COVID-19肺炎初期～中期にシクレソニド吸入を使用し改善した3例(日本感染症学会ホームページ2020年3月2日公開)
- 7) 伊藤圭馬ほか、早期のファビピラビル、シクレソニド投与にて重症化せず軽快に至ったCOVID-19肺炎の1例(日本感染症学会ホームページ2020年3月31日公開)
- 8) 南 順也ほか、新型コロナウイルス(COVID-19)肺炎を来した血液透析患者に対してクロロキンを投与した1例(日本感染症学会ホームページ2020年3月10日公開)
- 9) ヒドロキシクロロキンを使用し症状が改善したCOVID-19の2例(日本感染症学会ホームページ2020年3月10日公開)
- 10) COVID-19に対するヒドロキシクロロキンとアジスロマイシン併用の有用性について(日本呼吸器学会ホームページ)