

Rhodotorula mucilaginosa によるカテーテル関連血流感染症

東京女子医科大学病院 感染症科

東京都保健医療公社 多摩北部医療センター 内科（非常勤）

平井 由児

45 歳 女性

主訴：化学療法中の発熱

家族歴：特記事項なし

現病歴：なし 2 年前まで毎年健診

家族歴：父：膵臓癌 母：関節リウマチ

職業：専業主婦

アレルギー歴：ST 合剤（入院後に判明）

なし；喫煙・ペット・生花・海外渡航・性交渉（10 年以上）・歯科治療（3 年前に治療完了）

あり；飲酒（機会飲酒）

【現病歴】

これまでに既往のない健康な 45 歳女性。

20XX 年 3 月、肛門痛が出現し近医を受診。裂肛・外/内痔核と診断された。対症療法が開始されたが疼痛は改善せず、同年 4 月根治術目的に総合病院を紹介受診となった。術前検査の際、白血病が疑われ血液内科を受診し、骨髄検査で急性骨髄性白血病 (M0) と診断された。

予防内服として LVFX+FLCZ を開始し、20XX 年 4 月より寛解導入療法 (IDA+AraC) が開始となった。化学療法開始後、発熱性好中球減少症として血液培養 2 セット採取の後、CFPM が開始された。肛門痛は増悪したが、外痔核及び裂肛部分に限局しており、身体所見・画像所見も含め肛門周囲膿瘍を疑う所見を認めず、入院時と同様に抗菌薬治療による保存的治療を継続した。最終的には VCM+MEPM+MCFG が投与されていた。肛門痛の疼痛コントロールは極めて困難であった。その間の血液培養からは起原菌と判断できるような病原体を得ることができず、起原菌は最終的に同定されなかった。

肛門痛が外痔核・裂肛をベースに肛門周囲膿瘍などの感染症を伴ったものか、化学療法後の粘膜障害の結果をみているものか明らかではなかった。造血の回復に伴って肛門痛も改善したが、その後に化学療法及び造血幹細胞移植が計画されていることもあり、肛門病変については外科的根治術が行われた。（この段階までの経過表は省略）

地固め療法を行う予定であったが、再び芽球が増加した。PICC カテーテルを左肘静脈に挿入の上、20XX 年 6 月より（再）寛解導入療法 (IDA+Ara-C) が開始された。予防内服として LVFX+FLCZ の内服が行われていた。13 日目に 38.4℃ の発熱を認めた。特に身体所見において臓器特異的な所見を認めず (MASC score 19pts)、2 セットの血液培養採取の後、CFPM4g/day が開始となった。18 日目より CFPM に加え、VCM と MCFG が追加となった。呼吸器、副鼻腔、前回の化学療法後に根治術を行った肛門病変を含め臓器特異的な身体所見や画像所見の異常を認めないまま発熱は依然として持続した。再寛解導入療法開始後 28 日に 40℃ を越える発熱を認めた。（Fig. 1）

【身体所見】

BT：40.1℃

BP：112/54mmHg, HR：128/min.

RR：16/min., SpO₂：96% (room air)

神経学的所見異常なし

肛門も含め臓器特異的な所見を認めず

PICC カテーテル：刺入部の発赤・疼痛なし

検査所見：

血算：WBC 710/μL (Blast 0%, Band. 4%, Seg. 22%, Lymph. 49%, Mono. 23%), RBC 235 万/μL, Hb 7.3g/dL, Hct 21.1%, PLT 2.0 万/μL, TP 5.8g/dL, Alb 3.1g/dL, T-BIL 0.9mg/dL, AST 49IU/L, ALT

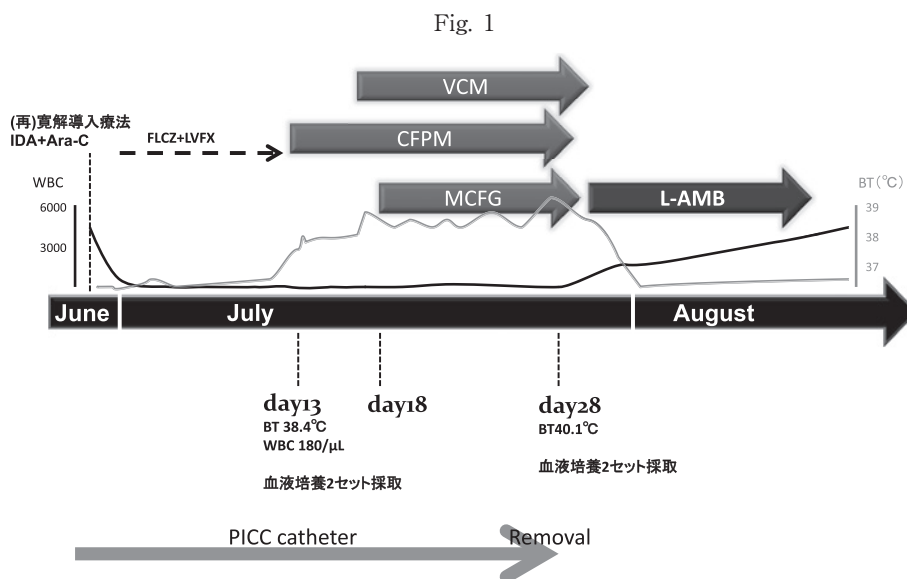
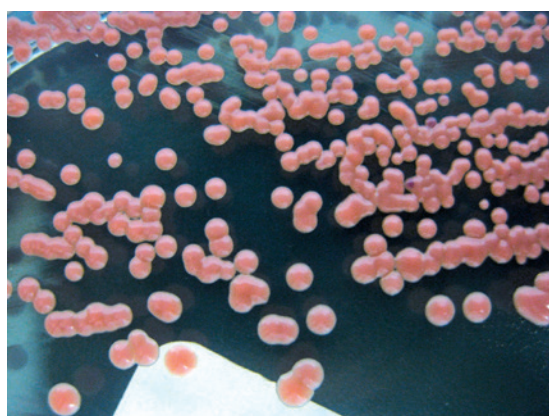


Fig. 2 特徴的な紅いコロニー (Sabrouad 培地)



68IU/L, LD 232IU/L, ALP 249IU/L, γ -GTP 60IU/L,
 BUN 13.9mg/dL, Cr 0.42mg/dL, Na 138mEq/L,
 K 3.8mEq/L, Cl 103mEq/L, CRP 1.93mg/dL

この段階までに採取した血液培養：全て陰性
 病原体と判断できる培養結果：なし

Aspergillus 抗原：0.1 (-)

β -D glucan：18pg/mL (<20)

副鼻腔, 胸部 CT：異常所見なし

【臨床経過】

化学療法開始後 29 日目に MCFG, VCM, CFPM が投与下で採取した血液培養 2 セット中 2 セットより酵母様真菌を認めた。塗抹所見にても酵母様真菌であり、この段階で以下の鑑別診断をあげた。

#1. *Candida* 属

1) 感染源による鑑別 (source control の問題)

膿瘍・感染性心内膜炎・化膿性脊椎炎・血管内人工物 (例：抜去しないままの血管内カテーテル) が存在し、抗真菌薬のみでの治療が困難なドレナージなど外科的介入が必要な病態が存在している

2) 薬剤感受性による鑑別

MCFG に感受性：ex. *C. albicans*

MCFG に感受性が低下・耐性の可能性がある：ex. *C. parapsilosis*

#2. *Cryptococcus* 属

1) 薬剤感受性による鑑別

**Cryptococcus* 属は echinocandin 系抗真菌薬に感受性を示さない

2) 感染源による鑑別

*神経学的所見や皮疹も含めた身体所見や画像所見に異常を認めず、肺クリプトコッカス症、クリプトコッカス髄膜炎を疑わせる所見はなかった。

#3. *Candida* 属・クリプトコッカス属以外の酵母様真菌

1) 薬剤感受性の問題

**Rhodotorula* 属や *Trichosporon* 属は *Cryptococcus* 属と同様に echinocandin 系抗真菌薬に対する感受性を示さない

【その後】

サブロー培地の所見からは特徴的な紅色のコロニー (Fig. 2) を認めたことより *Rhodotorula* 属による菌血症が最も疑われた。L-AMB 3mg/kg の投与を開始した。

検出した酵母様真菌は、シスメックス・ピオメリュー社 ID32C API では *Rhodotorula mucilaginosa* と同定した。後に rDNA の ITS 領域、D1/D2 領域塩基配列解析にて *R. mucilaginosa* と確定した。

血液培養より酵母様真菌を認めた段階で PICC カテーテルを抜去し、菌血症の合併症評価として

Candida 菌血症に準じて眼内炎の評価、膿瘍や化膿性脊椎炎の評価として全身 CT、椎体 MRI、脾臓膿瘍の評価の参考として腹部超音波検査、経胸壁心エコーが施行され、合併症は否定的であった。L-AMB 投与開始後 3 日目の血液培養が陰性であった。計 16 日の L-AMB 投与を行い治療を終了した。

本例はその後、造血幹細胞移植を施行し現在外来通院を継続している。造血幹細胞移植を含めたこれまでの化学療法の経過中に *Rhodotorula* 属による菌血症の再燃を認めていない。

最終診断

#*R. mucilaginosa* によるカテーテル関連血流感染症

*本例は実際の症例をもとに作成した。

“本症例の疑問点”から“研究的考察”へ

東京女子医科大学病院 感染症科

東京都保健医療公社 多摩北部医療センター 内科（非常勤）

平井 由児

疑問点

- 1・発熱性好中球減少症における侵入門戸
- 2・発熱性好中球減少症における肛門病変
- 3・*Rhodotorula* 属とは？
- 4・*Rhodotorula* 属による血流感染症

1・発熱性好中球減少症における侵入門戸

発熱性好中球減少症（FN）は好中球減少症における発熱事象の20-30%前後とされ、主な感染臓器は皮膚（カテーテル・骨髄穿刺部）・口腔～中咽頭・消化管・肺・陰部¹⁾である。菌血症は全体の10-25%前後¹⁾に過ぎない。また耐性グラム陰性桿菌・グラム陽性球菌の増加やローカルファクターの影響を受ける。FNにおいて重要な感染源はAIUEOSS（A：Anal, I：Intravascular Catheter, U：Upper GI, E：Eye, O：Oral, S：Skin, S：Sinus）の頭文字²⁾で記憶される。この事象はひと言で言えば「皮膚・粘膜バリアの破綻による外界と血流との交通」を示すといえる。

FN患者において検出される細菌は非好中球減少症患者と同様である部分と好中球減少症患者に特異的なものに分けられるが、前者では好中球減少症患者で頻度が異なっている。348例の好中球減少症患者と248例の非好中球減少症患者における血液培養の結果の比較においては、*Escherichia coli* (22.4% vs 13.3%； $p=0.005$), *Pseudomonas aeruginosa* (14.1% vs 8.1%； $p=0.022$), *Klebsiella pneumoniae* (17.6% vs 10.1%； $p=0.009$) が好中球減少症患者で高頻度に認められる³⁾ことが示されている。さらに、244例の非好中球減少症患者と66例の好中球減少症患者におけるCLABSI（Central Line Associated Blood Stream Infection）の起原菌を比較した報告では、同様に*E.coli* (2.5% vs 22.7%； $p<0.001$), *Streptococcus* 属 (0% vs 18.2%； $p<0.001$) が好中球減少症患者では頻度が高かった⁴⁾ことを含め、modified CLABSIが提唱⁵⁾されている。（Table 1）

本例と同様の急性骨髄性白血病を対象とした報告では、口腔内および耳鼻科領域（28.2%）、消化管（19.4%）、中心静脈カテーテル由来（12.9%）、皮膚軟部組織（12.5%）が感染症のフォーカス⁶⁾として考えられ

ており、これまでに述べた*E. coli*や*Streptococcus*属がそれぞれ存在している臓器に一致し、かつ、冒頭で述べた‘AIUEOSS’との関連があるようにも見て取れる。このようにFN患者は特殊な背景・病態や解剖学的な異常を伴う場合もあり、さらに血液培養の感度自体も低く、ある種のブラックボックスを含んだ状況といえる。

動物実験モデルで観察される現象のひとつとして、主に腸管からのbacterial translocationの可能性が示唆されている。マウス実験モデルにおいて便とリンパ節・肝・腎より検出された大腸菌が同一のクローンを認めた報告⁷⁾や、同様にマウス実験モデルにおいて*Candida*属によるtranslocationは好中球減少症と粘膜障害に抗菌薬投与の3つの組み合わせで成立すること⁸⁾が報告されている。この状況がヒトでも同様にあてはまるか否かは未だに議論が分かれ、本例においてもこのような現象（translocation）が起きていたことを示す根拠は存在していない。とはいえ、発熱性好中球減少症の予後をさらに改善する意味でも今後の*in vivo*での研究に期待が持たれる。

2・発熱性好中球減少症における肛門病変

冒頭でのAIUEOSSの‘A’である肛門（Anal）病変は個人的な経験も含め気を抜くことなく診察を行うべき病変である。肛門痛には様々な鑑別診断⁹⁾が挙げられるが、肛門痛には感染症・非感染症としての原因がそれぞれ存在しているだけでなく、肛門以外の病変が原因であっても肛門痛という表現となる可能性がある。（Table 2）

成人での急性白血病患者を対象とした肛門病変の検討では、1102例中に6.4%の発症があり、31%に再発を認めた。興味深い点として、この再発31%のうち、96%が急性骨髄性白血病であった点にある。急性骨髄性白血病では高度な粘膜障害をもたらすCytarabine（AraC）が頻繁に用いられることも原因のひとつと考えられる。外科手術は34%に施行されているが、多変量解析では、外科手術は死亡（30日間）との関連がなかった¹⁰⁾。68%がpolymicrobial infectionであり、*E. coli*, *Enterobacter*属を中心としたグラム陰性桿菌（血液培養：63%・膿培養：58%）が

Table 1 好中球減少症の有無と血液培養の起因菌（文献3より引用）

Bacteria	Isolate n (%)		P value
	With neutropenia n = 340	Without neutropenia N = 248	
<i>E.coli</i>	76 (22.4)	33 (13.3)	0.005
<i>K. pneumoniae</i>	60 (17.6)	25 (10.1)	0.009
<i>P. aeruginosa</i>	48 (14.1)	20 (8.1)	0.022
<i>E. cloacae</i>	25 (7.4)	18 (7.3)	0.971
<i>S. aureus</i>	19 (5.6)	24 (9.7)	0.064
CNS	23 (6.8)	23 (9.3)	0.263
<i>Enterococcus</i> species	17 (5.0)	18 (7.3)	0.261
<i>Streptococcus</i> Spp.	15 (4.4)	12 (4.8)	0.804
<i>A. baumannii</i>	10 (2.9)	23 (9.3)	0.001
<i>K. oxytoca</i>	4 (1.2)	2 (0.8)	0.698
Others	38 (11.2)	49 (19.7)	

Table 2 肛門・直腸痛の鑑別診断（文献9より引用）

Vascular	内痔核・外痔核
Inflammation	肛門潰瘍, 肛門周囲膿瘍, 直腸炎
Neoplasm	悪性腫瘍の転移や進行に伴う疼痛
Degenerative	基本的にはなし
Intoxication	座薬・血管収縮薬
Congenital	瘻孔, 憩室, 腸重積
Autoimmune	潰瘍性大腸炎, クロウン病 (肉芽腫性大腸炎)
Trauma	便や人工物などの刺激
Endocrine	子宮外妊娠, 子宮内膜症, 婦人科疾患

主に検出された病原体であった。真菌については *Candida* 属であっても1%前後とされ、起因菌と判断すること自体にも疑問がもたれる。肛門病変に対する積極的な外科的治療については患者のおかれた状況も含め判断が困難な点はあるが、本報告が好中球減少症での肛門病変の外科的治療の回避を支持するものでないことは死亡例の75%で保存的治療が選択された経緯が物語っているかもしれない。

本例については、*R. mucilaginosa* による菌血症の前の段階で肛門病変については根治術が行われており、また、この際の培養検査結果からも関連を疑わせる結果を得られなかった。上記報告からも真菌が原因の肛門病変自体は稀であり、時間的経緯からも本例の *R. mucilaginosa* 菌血症は肛門病変とは関係がなかったと判断した。とはいえ、化学療法後の好中球減少症時の肛門病変の病態や治療戦略は、特に積極的な外科的治療の適応も含め今後も議論が求められる領域といえる。

3・*Rhodotorula* 属とは？

本例で血液培養より検出された *R. mucilaginosa* は

担子菌系の不完全酵母であり、形態的には酵母でクリプトコッカス属に類似¹¹⁾している。一部に mucoid 産生株があり、カロチン産生能を有し、独特の紅いコロニーが特徴である¹¹⁾¹²⁾。ヒトの皮膚、肺、尿、便、乳製品、水、フルーツジュース、空気、土、植物、歯ブラシ、シャワーカーテンなどから検出され、医療環境だけでなく日常生活環境に存在¹²⁾¹³⁾している。浴室や洗面で時折認めることがあるヌルヌルとした赤いカビの一部は *Rhodotorula* 属である場合がある。

臨床的には、ここ20年前後で 'Emerging opportunistic yeast' と認識¹²⁾され、アジア地域では臨床的に分離される、非 *Candida* 属、非 *Cryptococcus* 属の真菌では、*Trichosporon* 属 (41.4%) と並び48.8%が *Rhodotorula* 属によって占められている。このような地理的な差異¹⁴⁾があり、ヨーロッパでは *Rhodotorula* 属は全体の7.1%とむしろ頻度が低く、*Saccharomyces* 属が57%を占めている。(Table 3) またMD Anderson cancer centerより Rare opportunistic yeast Bloodstream Infections (ROYBSI)¹⁵⁾ といったカテゴリーが示され、その51%が *Rhodotorula* 属が占めており、原因のほとんどがカテーテル関連

Table 3 (文献14)

地域	n	分離頻度 (%)			
		<i>Rhodotorula</i> 属	<i>Trichosporon</i> 属	<i>Saccharomyces</i> 属	<i>Blastoschizomyces</i> 属
アジア太平洋地域	215	48.8	41.4	8.4	1.4
アフリカ・中東	57	24.6	49.1	22.8	3.5
ヨーロッパ	1069	7.1	29.6	57.0	6.3
ラテンアメリカ	278	13.3	74.5	9.0	3.2
北アメリカ	156	34.6	35.3	26.9	3.2
合計	1775	16.1	39.2	39.9	4.8

Table 4

抗真菌薬	Dickema et al. ¹⁶⁾	Gomez et al. ¹⁷⁾	本例
5-FC	0.06-≤0.5	0.06->64	≤0.12
AMPH-B	0.25-≤1.0	0.06-8	0.12
echinocandin	≥16*	記載なし	>16**
FLCZ	≥16	8-≥64	>64
VRCZ	0.25-8	0.5-8	未施行

*Casprofungin **Micafungin

血流感染症であったと報告されている。*Candida* 属、*Cryptococcus* 属以外の酵母様真菌血症では *Rhodotorula* 属や *Trichosporon* 属である可能性を常に考慮する必要がある。

Rhodotorula 属は *Cryptococcus* 属と同様に Echinocandin 系抗真菌薬に耐性を示す。Fluconazole に対する感受性も様々であり、*Rhodotorula* 菌血症の治療には L-AMB をはじめとする polyene 系抗真菌薬が使用される¹⁶⁾¹⁷⁾。過去の報告と同様に本例での分離株では echinocandin 系抗真菌薬に耐性を示し、L-AMB による治療が行われている。これまでの報告および本例での抗真菌薬薬剤感受性を示す。(Table 4)

4・*Rhodotorula* 属による血流感染症

Rhodotorula 属は *Trichosporon* 属と並び、*Candida* 属、*Cryptococcus* 属に次ぐ頻度の酵母様真菌による血流感染症の起原菌である。血液疾患29例を対象とした *Rhodotorula* 属による血流感染症29例の検討では18例(62.1%)が好中球減少症にあり、全例で血管内カテーテルが使用されていた。75.7%が Amphotericin-B を含む抗真菌薬で治療され、overall mortality 13.8%と報告¹⁸⁾されている。59例の *Rhodotorula* 菌血症の報告では、全体の67.7%が *R. mucilaginosa* によるものであり、61.7%が血液疾患を含む悪性腫瘍患者であった。こちらの overall mortality 15.2%¹⁹⁾と報告されている。(Table 5)

造血幹細胞移植中に *Rhodotorula* 菌血症を発症した7例の報告では、全例で fluconazole もしくは echinocandin の先行投与が行われていた。結果的に全例が血管内カテーテルを使用し、L-AMB 投与により治癒し、菌血症としての再燃も認めていない²⁰⁾²¹⁾。また、基礎疾患に免疫不全を有しない症例も報告²²⁾されている。

Candida 属によるカテーテル関連血流感染症では血液疾患及び造血幹細胞移植を対象とした ESCMID ガイドライン²³⁾では、カテーテルの抜去については survival advantage (AII) と記載されている。好中球減少症の患者を対象とする IDSA ガイドライン²⁴⁾(推奨 B-III) の記載は表現としてもややマイルドではあるものの、カテーテル抜去を無条件に回避できる根拠としては乏しい。この根拠のひとつとして考えられているものに *Candida* 属がカテーテル表面にバイオフィーム²⁵⁾をつくる現象との関与が考えられている。この現象は培地上では観察されない²⁶⁾。

バイオフィームに関連して、*Rhodotorula* 属に話を戻すと、8株の環境由来と51株の臨床分離株(76%がカテーテル関連血流感染症由来)との比較では、臨床分離株で有意にバイオフィームが産生されることが報告されている。これまでの臨床疫学的な結果に加え、*in vitro* でも *Rhodotorula* 属によるバイオフィーム産生²⁷⁾が示されている。過去にはカテーテル抜去のみで治療を行った事例を発端に *Rhodotorula* 属とカ

Table 5 *Rhodotorula* 属による菌血症 59 例の特徴¹⁹⁾

Characteristic	Value
Mean age	27.9 years
Sex	Male 31 (52.5)
<i>Rhodotorula</i> species	
<i>R. mucilaginosa</i>	40 (67.7)
<i>R. minuta</i>	4 (6.7)
<i>R. glutis</i>	6 (10.1)
<i>R. plimanae</i>	1 (1.6)
Other <i>Rhodotorula</i> species	8 (13.5)
Underlying Disease	
Hematological disorders	44 (37.2)
Solid tumor	39 (24.5)
Intestinal disorder	7 (11.8)
AIDS	5 (8.4)
Treatment	
Removal catheter	44 (74.5)
AMPH-B	39 (66.1)
Azoles (FLCZ, VRCZ)	7 (11.8)
5-FC	1 (1.6)
No therapy with antifungal agents	17 (28.8)
Death	9 (15.2)

テーテル関連血流感染症との関係が示唆²⁸⁾され、カテーテル抜去のみで抗真菌薬を使用しない場合は大方の予想どおり予後は不良²⁹⁾である。

Candida 属によるカテーテル関連血流感染症と同様に、*Rhodotorula* 属によるカテーテル関連血流感染症においてもカテーテルを含む血管内人工物の抜去は重要であり、Candidemia と同等の対応が必要¹⁵⁾と考えられている。本例においても、血管内カテーテルの抜去と同様に L-AMB の投与、眼内炎をはじめとする合併症の評価についても Candidemia と同様の対応を行っている。

本例は、echinocandin 系抗真菌薬投与中に新たに酵母様真菌による菌血症を発症したことが発端である。本例のような抗真菌薬投与中に発症した真菌血症としてよく知られているのが Caspofungin や Micafungin 投与中に発症した *Trichosporon* 属³⁰⁾³¹⁾による菌血症の報告である。また、病院全体での echinocandin (CAS+MCFG) 処方量の増加に相関し *Candida parapsilosis* による菌血症が増加した報告³²⁾がある。主に予防投与として fluconazole が広範に使用されたことをひとつの原因として、non-albicans candida が増加した歴史的経緯³³⁾と同様に、今後の抗真菌薬の使用に伴って真菌血症においても病原体の検出頻度が変化してくる可能性がある。

その一方で *Rhodotorula* 属は様々な工業製品や家畜飼料の原料として利用されている。本菌は環境菌

であり、ヒトの生命を脅かすような強力な病原性を有するわけではない。本例では化学療法後の好中球減少症や血管内カテーテルの使用、抗真菌薬の投与といったホスト側の要因が本菌による血流感染症を発症した主な原因と考えられた。

【最後に】

急性骨髄性白血病に対する化学療法中後の発熱性好中球減少症の際、激しい肛門痛を伴う外/内痔核・裂肛、および *R. mucilaginosa* によるカテーテル関連血流感染症を発症した症例をもとに考察した。

肛門病変は反復する好中球減少症を回避できない血液腫瘍の患者において、肛門病変の存在は主治医を悩ませる重要な感染源のひとつである。自覚症状はあれども、患者側からの訴えを特に初期段階では得にくい代表的な臓器のひとつが肛門（及びその周囲）病変と、筆者の経験においても認識している。

マウス実験モデルなどでは bacterial translocation の可能性が示されている。発熱性好中球減少症の病態や予後を改善する上でも今後のさらなる解明に期待がもたれる。とはいえ、現段階で感染症の診断名・病名としての 'bacterial translocation' に明確なコンセンサスはない。十分に感染源の精査を行うことなく容易に bacterial translocation と結論づけることは回避されるべきである。とはいえ bacterial translocation はその存在や解明も含め発熱性好

中球減少症においては重要な課題である。

本例での *R. mucilaginosa* による菌血症は、患者の基礎疾患やそれまでの治療過程、使用された医療資材（抗菌薬や血管内カテーテル）による結果をみているに過ぎない。本症例から得られることは、その結果の如何にかかわらず十分な身体所見の評価と血液培養をはじめとする検体採取を怠らないことに尽きる。

文献

- 1) Freifeld AG, Bow EJ, Sepkowitz KA, Boeckh MJ, Ito JI, Mullen CA, *et al.* : Clinical Practice Guideline for the Use of Antimicrobial Agents in Neutropenic Patients with Cancer : 2010 Update by the Infectious Diseases Society of America. *Clin Infect Dis.* 2011 ; 52 : e56—93. doi: 10.1093/cid/cir073
- 2) 青木 眞 : レジデントのための感染症診療マニュアル, 第2版, 医学書院, 東京. 2008 ; p. 1140.
- 3) Huang CC, Wu CJ, Wang LR, Lee HC, Chang CM, Lee NY, *et al.* : Antimicrobial susceptibility of bacteremic isolates from cancer patients with or without neutropenia at a medical center in southern Taiwan. *J Microbiol Immunol Infect.* 2011 ; 44 : 376—81.
- 4) Steinberg JP, Robichaux C, Tejedor SC, Reyes MD, Jacob JT : 50th Annual Meeting of the Infectious Diseases Society of America, 2012, Poster No.1177.
- 5) Steinberg JP, Robichaux C, Tejedor SC, Reyes MD, Jacob JT : Distribution of pathogens in central line-associated bloodstream infections among patients with and without neutropenia following chemotherapy : evidence for a proposed modification to the current surveillance definition. *Infect Control and Hosp Epidemiol.* 2013 ; 34 : 171—5.
- 6) Gupta A, Singh M, Singh H, Kumar L, Sharma A, Bakhshi S, *et al.* : Infections in acute myeloid leukemia : an analysis of 382 febrile episodes. *Med Oncol.* 2010 ; 27 : 1037—45.
- 7) Song D, Shi B, Xue H, Li Y, Yang X, Yu B, *et al.* : Confirmation and prevention of intestinal barrier dysfunction and bacterial translocation caused by methotrexate. *Dig Dis Sci.* 2006 ; 51 : 1549-56.
- 8) Koh AY, Köhler JR, Cogshall KT, Van Rooijen N, Pier GB. : Mucosal Damage and Neutropenia Are Required for *Candida albicans* Dissemination. *PLoS Pathog.* 2008 ; 4 : e35. doi: 10.1371/journal.ppat.0040035
- 9) Collins RD. : Differential Diagnosis in Primary Care 4th Edition. Lippincott Williams & Wilkins. 2011.
- 10) Chen CY, Cheng A, Huang SY, Sheng WH, Liu JH, Ko BS, *et al.* : Clinical and microbiological characteristics of perianal infections in adult patients with acute leukemia. *PLoS One.* 2013 ; 8 : e60624.
- 11) Anaissie EJ, McGinnis MR, Pfaller MA. : *Clinical Mycology* 2nd edition. Churchill Livingstone. 2009.
- 12) Miceli MH, Díaz JA, Lee SA. : Emerging opportunistic yeast infections. *Lancet Infect Dis.* 2011 ; 11 : 142—51.
- 13) Woodcock AA, Steel N, Moore CB, Howard SJ, Custovic A, Denning DW. : Fungal contamination of bedding. *Allergy.* 2006 ; 61 : 140—2.
- 14) Pfaller MA, Diekema DJ, Gibbs DL, Newell VA, Meis JF, Gould IM, *et al.* : Results from the ARTEMIS DISK Global Antifungal Surveillance study, 1997 to 2005 : an 8.5-year analysis of susceptibilities of *Candida* species and other yeast species to fluconazole and voriconazole determined by CLSI standardized disk diffusion testing. *J Clin Microbiol.* 2007 ; 45 : 1735—45.
- 15) Chitasombat MN, Kofteridis DP, Jiang Y, Tarrand J, Lewis RE, Kontoyiannis DP. : Rare opportunistic (non-*Candida*, non-*Cryptococcus*) yeast bloodstream infections in patients with cancer. *J Infect.* 2012 ; 64 : 68—75.
- 16) Diekema DJ, Petroelje B, Messer SA, Hollis RJ, Pfaller MA. : Activities of available and investigational antifungal agents against *Rhodotorula* species. *J Clin Microbiol.* 2005 ; 43 : 476—8.
- 17) Gomez-Lopez A, Mellado E, Rodriguez-Tudela JL, Cuenca-Estrella M. : Susceptibility profile of 29 clinical isolates of *Rhodotorula* spp. and literature review. *J Antimicrob Chemother.* 2005 ; 55 : 312—6.
- 18) García-Suárez J, Gómez-Herruz P, Cuadros JA, Bargaleta C. : Epidemiology and outcome of *Rhodotorula* infection in haematological patients. *Mycoses.* 2011 ; 54 (4) : 318—24.
- 19) Lunardi LW, Aquino VR, Zimmerman RA, Goldani LZ. : Epidemiology and outcome of *Rhodotorula* fungemia in a tertiary care hospital. *Clin Infect Dis.* 2006 ; 43 : e60—3.
- 20) Mori T, Nakamura Y, Kato J, Sugita K, Murata M, Kamei K, *et al.* : Fungemia due to *Rhodotorula mucilaginosa* after allogeneic hematopoietic stem cell transplantation. *Transpl Infect Dis.* 2012 ; 14 : 91—4.
- 21) Forés R, Ramos A, Orden B, de Laiglesia A, Bautista G, Cabero M, *et al.* : *Rhodotorula* species fungaemia causes low mortality in haematopoietic stem-cell transplantation. A case report and review. *Mycoses.* 2012 ; 55 : e158—62. doi: 10.1111/j.1439-0507.2011.02164.x
- 22) Villar JM, Velasco CG, Delgado JD. : Fungemia

- due to *Rhodotorula mucilaginosa* in an immunocompetent, critically ill patient. *J Infect Chemother.* 2012 ; 18 : 581—3.
- 23) Ullmann AJ, Akova M, Herbrecht R, Viscoli C, Arendrup MC, Arikan-Akdagli S, *et al.* : ESCMID* guideline for the diagnosis and management of *Candida* diseases 2012 : adults with haematological malignancies and after haematopoietic stem cell transplantation (HCT). *Clin Microbiol Infect.* 2012 ; 18 (Suppl. 7) : 53—67.
 - 24) Pappas PG, Kauffman CA, Andes D, Benjamin DK Jr, Calandra TF, Ednards JE Jr, *et al.* : Clinical practice guidelines for the management of candidiasis : 2009 update by the Infectious Diseases Society of America. *Clin Infect Dis.* 2009 ; 48 : 503—35.
 - 25) Jabra-Rizk MA, Falkler WA, Meiller TF. : Fungal biofilms and drug resistance. *Emerg Infect Dis.* 2004 ; 10 : 14—9.
 - 26) Hawser SP, Douglas LJ. : Biofilm formation by *Candida* species on the surface of catheter materials in vitro. *Infect Immun.* 1994 ; 62 : 915—21.
 - 27) Nunes JM, Bizerra FC, Ferreira RC, Colombo AL. : Molecular identification, antifungal susceptibility profile, and biofilm formation of clinical and environmental *Rhodotorula* species isolates. *Antimicrob Agents Chemother.* 2013 ; 57 : 382—9.
 - 28) Kiehn TE, Gorey E, Brown AE, Edwards FF, Armstrong D. : Sepsis due to *Rhodotorula* related to use of indwelling central venous catheters. *Clin Infect Dis.* 1992 ; 14 : 841—6.
 - 29) Krcmery V, Krupova I, Denning DW. : Invasive yeast infections other than *Candida* spp. in acute leukaemia. *J Hosp Infect.* 1999 ; 41 : 181—94.
 - 30) Goodman D, Pamer E, Jakubowski A, Morris C, Sepkowitz K. : Breakthrough trichosporonosis in a bone marrow transplant recipient receiving caspofungin acetate. *Clin Infect Dis.* 2002 ; 35 : e35—6. doi:10.1086/341305
 - 31) Asada N, Uryu H, Koseki M, Takeuchi M, Komatsu M, Matsue K. : Successful treatment of breakthrough *Trichosporon asahii* fungemia with voriconazole in a patient with acute myeloid leukemia. *Clin Infect Dis.* 2006 ; 43 : e39—41.
 - 32) Forrest GN, Weekes E, Johnson JK. : Increasing incidence of *Candida parapsilosis* candidemia with caspofungin usage. *J Infect.* 2008 ; 56 : 126—9.
 - 33) Myoken Y, Kyo T, Fujihara M, Sugata, T, Mikami Y. : Clinical significance of breakthrough fungemia caused by azole-resistant *Candida tropicalis* in patients with hematologic malignancies. *Haematologica.* 2004 ; 89 : 378—80.

Fungemia due to *Rhodotorula mucilaginosa* in an immunocompetent, critically ill patient

Jesús Monterrubio Villar · Carmen González Velasco · Juan Diego Jiménez Delgado

Received: 29 March 2011 / Accepted: 9 November 2011 / Published online: 1 December 2011
© Japanese Society of Chemotherapy and The Japanese Association for Infectious Diseases 2011

Abstract Infections due to the yeast *Rhodotorula* are rare in humans. *R. mucilaginosa* is responsible for the majority of human cases, and immunocompromised individuals with central venous catheters are at greatest risk. There are few reports of bloodstream infections due to *R. mucilaginosa* in immunocompetent patients. We present a case report of fungemia due to *R. mucilaginosa* in an immunocompetent, critically ill patient, with good evolution with catheter removal and fluconazole therapy. We briefly review the spectrum of infections due to *R. mucilaginosa* and the management of bloodstream infections due to this yeast.

Keywords *Rhodotorula* · Fungemia · Immunocompetence

Introduction

Invasive fungal disease is a significant problem, mainly in hospitalized and immunocompromised patients. Aside from commonly recognized fungi, such as *Aspergillus*, *Candida*, *Cryptococcus neoformans*, and dimorphic fungi, other emerging pathogens are increasingly reported, including filamentous fungi and non-*Candida* yeast-form fungi, such as *Rhodotorula*. *Rhodotorula* is a yeast belonging to the family Cryptococcaceae, which are generally considered

nonpathogenic and are common saprophytes in the environment [1]. The genus *Rhodotorula* contains 34 species. *R. mucilaginosa*, the species most frequently isolated from clinical specimens, is strongly associated with catheter-related infections in patients with altered immune defenses [2–4], although its etiological role in infections in immunocompetent patients has also been described. We report a case of transient fungemia due to *R. mucilaginosa* in a nonimmunocompromised, critically ill patient, with good evolution with catheter removal and fluconazole therapy.

Case report

A 62-year-old woman with a past history of epilepsy with carbamazepine suffered two episodes of seizures with fever and increased respiratory secretions. A cranial computed tomography (CT) scan performed on hospital admission was normal. Because of acute respiratory insufficiency, she was transferred to the intensive care unit (ICU). When admitted, she was cyanotic and obtunded without focal neurological signs. Her vital signs were temperature 37°C, pulse rate 60 beats/min, blood pressure 100/60 mmHg, and respiratory rate 25 breaths/min. Bilateral crackles and rhonchi were heard on lung auscultation. Oxygen saturation was maintained at 97% on fractional inspiratory oxygen (FiO₂) 0.8 with a nonbreathing oxygen mask. Chest X-ray revealed bilateral alveolar infiltrates with air-bronchogram sign, and electrocardiogram (EKG) was normal. Notable results on laboratory evaluation included the following: white blood count $20.8 \times 10^9/l$ (97% neutrophils, 1.8% lymphocytes), C-reactive protein 22.79 mg/dl (normal range <0.5 mg/dl), sodium (Na⁺) 125 mEq/l, potassium (K⁺) 3.2 mEq/l, phosphate 1.8 mg/dl, magnesium (Mg²⁺) 1.7 mg/dl. Because of increasing respiratory

J. M. Villar (✉) · J. D. J. Delgado
Intensive Care Unit, Hospital Don Benito-Villanueva, Carretera Don Benito-Villanueva Km3 s/n., 06400, Don Benito, Badajoz, Spain
e-mail: suso1@orangecorreo.es; jesusmon@movistar.es

C. G. Velasco
Microbiology Service, Hospital Don Benito-Villanueva, Badajoz, Spain

distress, after a failed trial of noninvasive mechanical ventilation, orotracheal intubation and mechanical ventilation were instituted on the patient's first day in the ICU. Urinary antigen of *Streptococcus pneumoniae* was positive; tracheal aspirate, blood cultures, and serology of viral and atypical pneumonia were negative. Antibacterial therapy with ceftriaxone and levofloxacin was begun.

ICU course was torpid, with low cardiac output, bouts of rapid atrial fibrillation, and severe mitral insufficiency requiring tracheostomy because of prolonged orotracheal intubation and mechanical ventilation. Because of low-grade fever and persistently elevated C-reactive protein under treatment with intravenously administered cefepime, fluconazole, and vancomycin during the previous 3 days, blood samples were drawn from a peripheral vein on day 20 of the patient's ICU stay and were injected into aerobic and anaerobic cultures (BD Bactec; Becton Dickinson, Franklin Lakes, NJ, USA). Peripherally inserted central venous and arterial catheters were also removed for culture. After 72 h, a yeast grew in two of three blood cultures and was subsequently subcultured on Sabouraud dextrose agar, producing salmon-pink colonies. The isolate was identified as *R. mucilaginosa* using the API 20C AUX system (bioMérieux, France) and was tested against amphotericin B, 5-fluorocytosine, fluconazole, itraconazole, voriconazole, posaconazole, and caspofungin, with respective minimum inhibitory concentrations (MICs) of 0.25, 0.25, >64, >8, 8, 2, and 16 µg/ml, based on the antibiotic susceptibility testing recommendations [Antifungal Susceptibility Testing Subcommittee of the European Committee on Antimicrobial Susceptibility Testing (AFST-EUCAST), discussion document 7.1]. Catheter culture and a new set of blood cultures drawn 2 days later were negative. Despite the high MIC value for fluconazole, we maintained fluconazole therapy for 2 weeks because of defervescence and improved clinical condition with tracheal decannulation, initiation of nutrition orally, and hemodynamic stabilization. The patient was discharged to a conventional ward after 33 days in the ICU and was discharged home after another 22 days of hospitalization.

Discussion

Rhodotorula spp. are ubiquitous, widespread in nature, and a constituent of the normal human respiratory, gastrointestinal, genital, and skin flora [5]. *Rhodotorula* spp. cultured on Sabouraud dextrose agar produce mucoid colonies, with a salmon-pink to coral red appearance caused by the carotenoid pigment torularhodin. *Rhodotorula* spp. can assimilate various carbohydrates, test positive for urease, do not assimilate nitrate or nitrite, and do not ferment conventional sugars. Animal studies indicate that

Rhodotorula spp. are less virulent than *Candida* or *Trichosporon* spp. with regard to persistence or multiplying in mouse tissues, with lower reported mortality rates [6]. *Rhodotorula* spp. possess a strong affinity for plastics and have been recovered from various medical devices, such as flexible bronchoscopes [7].

R. mucilaginosa have been reported to cause fungemia, sepsis, endocarditis, meningitis, ventriculitis, endophthalmitis, keratitis, peritonitis in patients undergoing peritoneal dialysis, and a postoperative infection that presented as nonunion of a femoral shaft fracture [8–11]. The major risk factor for *R. mucilaginosa* fungemia has been prolonged use of central venous catheters in patients with hematological and solid malignancies who are taking corticosteroids or cytotoxic drugs [12]. In addition, neutropenia, acquired immunodeficiency syndrome, broad-spectrum antibiotics, and parenteral nutrition have also been reported in association with *R. mucilaginosa* fungemia [8]. Another possible source of *R. mucilaginosa* fungemia is the gastrointestinal tract, through disruptions to normal mucosa caused by mucositis secondary to cytotoxic drugs [13]. Broad-spectrum antibiotics could contribute to *Rhodotorula* overgrowth in the gastrointestinal tract. The use of triazole antifungal agents as prophylaxis in immunocompromised patients may also allow the emergence of *Rhodotorula* as a breakthrough fungemia [4]. In a systematic review of 120 cases of *Rhodotorula* infection, fungemia was documented in 103 (79% of *Rhodotorula* infections) in association with a central venous catheter in 86 patients, secondary to endocarditis in seven, and with a unknown source in ten. In those ten patients, in three cases, the only predisposing factor for *Rhodotorula* fungemia was the use of previous antibiotic therapy [19].

The most active agents against *R. mucilaginosa* are 5-flucytosine and amphotericin B, with MIC ≤ 1 µg/ml in all reports. Despite all isolates being consistently resistant to fluconazole (MIC ranging from 8 to >64 µg/ml) and echinocandins (MIC of caspofungin ≥ 16 µg/ml), there are some reports in the literature of *Rhodotorula* fungemia related to a central venous catheter or of unknown source cured with fluconazole or without the use of specific antifungal treatment [19]. The role of extended-spectrum azoles is uncertain, with variable in vitro results. MICs of voriconazole range from 0.06 to 16 µg/ml, whereas itraconazole MICs range from 0.03 to 16 µg/ml and posaconazole from 0.5 to 16 µg/ml [14–18]. Ravuconazole has been presented as the most active of the newer azoles, with MIC ≤ 2 µg/ml [16, 17]. In one study, 93.1% of strains were inhibited by ≤ 4 µg/ml of this extended-spectrum triazole [17]. Given the wide range of MICs for broad-spectrum azoles, these drugs should be prescribed only if susceptibility data are available to support their use.

The optimal management of *R. mucilaginosa* fungemia is not yet determined. Some reports suggested that transient fungemia without apparent infectious sources may be cured without drug therapy because of lower virulence [13]; however, antifungal therapy may be necessary for most cases to prevent complicated diseases, such as other yeast-like fungi infection [19]. In cases of *Rhodotorula* fungemia secondary to a central venous catheter infection, some patients appeared to respond to the simple removal of the infected catheter, whereas in other patients, treatment with antifungal agents alone or a combination of both measures have been suggested. Most authors favor the combined treatment option because of the occasional life-threatening complications of *Rhodotorula* sepsis, especially in immunocompromised patients [15, 18]. Amphotericin B may be the optimal antifungal treatment (either the conventional drug or the liposomal preparation), whereas flucytosine is the most active in vitro. *R. mucilaginosa* is intrinsically resistant to fluconazole and echinocandins, so initially, these agents must be avoided. The role of extended-spectrum azoles must be determined in newer studies. In our patient with fungemia due to *R. mucilaginosa*, catheter removal may have contributed to the good clinical course, because the possibility of contamination of the catheter should be considered despite its negative culture result.

In conclusion, although bloodstream infections due to *R. mucilaginosa* are strongly associated with catheter-related infections in patients with altered immune defects, immunocompetent individuals are also susceptible to these infections during long-term venous catheterization and broad-spectrum antibiotic therapy.

Acknowledgments The authors thank the Mycology Service of the National Centre of Microbiology of Spain for its contribution.

Conflict of interest The authors have no conflicts of interest to declare.

References

- Fell JW, Boekhout T, Fonseca A, Scorzetti G, Statzell-Tallman A. Biodiversity and systematics of basidiomycetous yeasts as determined by large-subunit rDNA D1/D2 domain sequence analysis. *Int J Syst Evol Microbiol*. 2000;50(3):1351–71.
- Chung JW, Kim BN, Kim YS. Central venous catheter-related *Rhodotorula rubra* fungemia. *J Infect Chemother*. 2002;8(1):109–10.
- Kiraz N, Gülbas Z, Akgün Y. Case report. *Rhodotorula rubra* fungemia due to use of indwelling venous catheters. *Mycoses*. 2000;43(5):209–10.
- Petrocheilou-Paschou V, Prifti H, Kostis E, Papadimitriou C, Dimopoulos MA, Stamatelopoulos S. *Rhodotorula* septicemia: case report and minireview. *Clin Microbiol Infect*. 2001;7(2):100–2.
- Silva V, Zepeda G, Rybak ME, Febre N. Yeast carriage on the hands of medicine students. *Rev Iberoam Micol*. 2003;20(2):41–5.
- Louria DB, Blevins A, Armstrong D, Burdick R, Lieberman P. Fungemia caused by “nonpathogenic” yeasts. *Arch Intern Med*. 1967;119(3):247–52.
- Hagan ME, Klotz SA, Bartholomew W, Potter L, Nelson M. A pseudoepidemic of *Rhodotorula rubra*: a marker for microbial contamination of the bronchoscope. *Infect Control Hosp Epidemiol*. 1995;16(12):727–8.
- Kiehn TE, Gorey E, Brown AE, Edwards FF, Armstrong D. Sepsis due to *Rhodotorula* related to use of indwelling central venous catheters. *Clin Infect Dis*. 1992;14(4):841–6.
- Maeder M, Vogt PR, Schaer G, von Graevenitz A, Günthard HF. Aortic homograft endocarditis caused by *Rhodotorula mucilaginosa*. *Infection*. 2003;31(3):181–3.
- Unal A, Koc AN, Sipahioglu MH, Kavuncuoglu F, Tokgoz B, Buldu HM, et al. CAPD-related peritonitis caused by *Rhodotorula mucilaginosa*. *Perit Dial Int*. 2009;29(5):581–2.
- Goyal R, Das S, Arora A, Aggarwal A. *Rhodotorula mucilaginosa* as a cause of persistent femoral nonunion. *J Postgrad Med*. 2008;54(1):25–7.
- Lunardi LW, Aquino VR, Zimerman RA, Goldani LZ. Epidemiology and outcome of *Rhodotorula* fungemia in a tertiary care hospital. *Clin Infect Dis*. 2006;43(6):e60–3.
- Samonis G, Anatoliotaki M, Apostolakou H, Maraki S, Mavroudis D, Gergoulis V. Transient fungemia due to *Rhodotorula rubra* in a cancer patient: case report and review of the literature. *Infection*. 2001;29(3):173–6.
- García-Martos P, Domínguez I, Marín P, García-Agudo R, Aoufi S, Mira J. Antifungal susceptibility of emerging yeast pathogens. *Enferm Infecc Microbiol Clin*. 2001;19(6):249–56.
- Zaas AK, Boyce M, Schell W, Lodge BA, Miller JL, Perfect JR. Risk of fungemia due to *Rhodotorula* and antifungal susceptibility testing of *Rhodotorula* isolates. *J Clin Microbiol*. 2003;41(11):5233–5.
- Diekema DJ, Petroelje B, Messer SA, Hollis RJ, Pfaller MA. Activities of available and investigational antifungal agents against *Rhodotorula* species. *J Clin Microbiol*. 2005;43(1):476–8.
- Gomez-Lopez A, Mellado E, Rodriguez-Tudela JL, Cuenca-Estrella M. Susceptibility profile of 29 clinical isolates of *Rhodotorula* spp. and literature review. *J Antimicrob Chemother*. 2005;55(3):312–5.
- De Almeida GM, Costa SF, Melhem M, Motta AL, Szeszs MV, Miyashita F, et al. *Rhodotorula* spp. isolated from blood cultures: clinical and microbiological aspects. *Med Mycol*. 2008;46(6):547–56.
- Tuon FF, Costa SF. *Rhodotorula* infection. A systematic review of 128 cases from literature. *Rev Iberoam Micol*. 2008;25(3):135–40.