

無治療で改善した70代のCOVID-19肺炎の1例

¹⁾群馬大学大学院医学系研究科内科学講座血液内科学分野, ²⁾群馬大学医学部附属病院感染制御部宮澤 悠里¹⁾ 柳澤 邦雄²⁾ 小川 孔幸¹⁾
小磯 博美²⁾ 徳江 豊²⁾ 半田 寛¹⁾

(令和2年4月18日受付)

(令和2年5月8日受理)

Key words: COVID-19, elderly, no treatment, natural course

序 文

新型コロナウイルス感染症 (COVID-19) は, 2019年12月に中国武漢市で報告され, 2020年2月には韓国, イタリア, イランをはじめとした世界規模での問題となった。翌3月には米国でもパンデミックを迎え, 同年3月16日時点で4,226人の感染者¹⁾が確認されている。本邦でも国内感染例が増加し, 同年4月7日には史上初の緊急事態宣言が発令された。確立された抗ウイルス薬が存在しないまま, 重症例に対しては各病院でロピナビル・リトナビル, ファビピラビルやレムデシビルによる治療が試みられ, 成果を認める報告が相次いでいる^{2)~5)}。しかし, 抗ウイルス薬の適応となる症例や適切な投与開始時期についての一定の見解は得られていない。ロピナビル・リトナビルには頻度不明ながら洞徐脈, 洞停止, 房室ブロックなどの徐脈性不整脈の発症が報告されており⁶⁾, ファビピラビルは催奇形性を有するため⁷⁾, 抗ウイルス薬の使用については慎重に判断する必要がある。我々は, 入院時COVID-19肺炎を発症していたものの, 抗ウイルス薬の投与無く軽快し, 肺炎像の改善とPCR陰性化を得た症例を経験したため, ここに報告する。なお, 本報告に当たっては文書による同意を取得している。

症 例

【症例】73歳 女性 【既往歴】高血圧 【内服薬】アテノロール, アムロジピンベシル酸塩, ファモチジン 【現病歴】2020年1月20日に横浜からクルーズ船ダイヤモンド・プリンセス号に乗船した。初発症状は咽頭痛であったが発症時期ははっきりしない。軽い咳嗽がみられていた同室の夫が, 2月12日にRT-PCR法でSARS-CoV2の遺伝子が検出されたため2月14

日に当院入院となった。自身にも上気道炎症状がみられたため2月14日に咽頭ぬぐい液を採取され, 2月15日にRT-PCR法でSARS-CoV2の遺伝子が検出された。2月16日に下船し前医へ搬送されたが, 夫と同院での治療をご家族が希望したため2月18日当院へ転院となった。前医入院時には38.5°Cの発熱, 喀痰, 咳嗽と酸素1L投与下にてSpO₂ 95%の酸素化不良を認めていた。【初診時現症】意識清明, Performance Status (PS) 0, 体温36.7°C, 血圧116/66mmHg, 脈拍72/min, SpO₂ 96%/room air, 咽頭痛なし, 咳嗽なし, 呼吸苦と倦怠感の自覚なし, 下痢なし, 自覚的な味覚嗅覚障害なし。【入院時検査所見】網赤血球減少, 軽度クレアチニン上昇, 低アルブミン血症, IgAとCRPの軽度上昇を認めた (Table 1)。BGA (room air): pH 7.468, pCO₂ 38.1mmHg, pO₂ 66.2mmHg, HCO₃⁻ 27.0mmol/L, BE 3.3mmol/L。【画像所見】〈前医胸部X-p〉両側上中肺野末梢側に淡い網状影を認める (Fig. 1)。〈前医胸部CT〉末梢側優位に胸膜側まで広がる両肺の網状影, 浸潤影が多発。胸水なし。縦隔リンパ節腫大なし。〈当院入院時CT〉両側肺野末梢のスリガラス陰影は全体的に濃度が高くなり, 一部はcrazy-paving patternを呈している部位もある。病変自体は前医で認めた部分の周囲にやや拡大しているものの, 新たな部位に病変の出現はない (Fig. 2)。

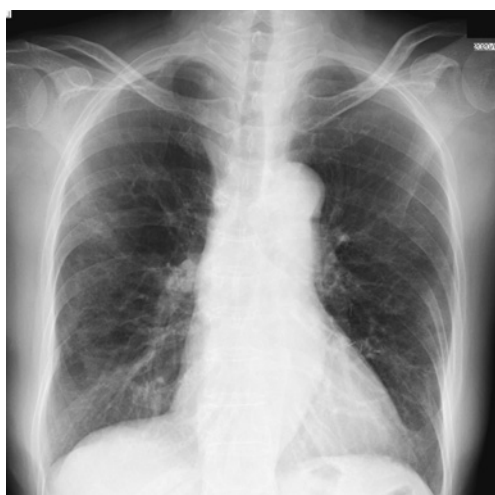【入院後経過 (Fig. 3)】入院時の胸部CTにて前医での肺炎像の拡大を認めたが, 咳嗽, 喀痰などの自覚症状は消失し, 酸素化も改善していた。入院日の最高体温は37.1°Cと解熱傾向にあり, 抗ウイルス薬, 抗菌薬ともに投与せず, 吸入薬を含む支持療法も施行せずに経過観察とした。その後は解熱鎮痛薬を使用せずに解熱し, 再燃はみられなかった。また, 入院日から経口摂取は安定しており補液を必要としなかった。有意な自覚症状の出現なく経過し, 入院第8病日と第9

別刷請求先: (〒371-8511) 群馬県前橋市昭和町三丁目39番15号
群馬大学医学部附属病院血液内科 宮澤 悠里

Table Laboratory data

Hb	12.1 g/dL	TP	6.5 g/dL	IgG	1,412 mg/dL
WBC	4,000 / μ L	Alb	3.0 g/dL	IgA	530 mg/dL
Neu	64.6 %	T-bil	0.5 mg/dL	IgM	36 mg/dL
Eo	0.8 %	GOT	20 U/L	CRP	3.25 mg/dL
Baso	0.3 %	GPT	13 U/L	PCT	0.05 ng/mL
Mono	9.3 %	LDH	185 U/L	β -D glucan	<2.5 pg/mL
Lym	25.0 %	ALP	109 U/L	<i>Mycoplasma</i>	IgM (-)
Plt	19.6×10^4 / μ L	γ GTP	23 U/L	Pneumococcal urinary antigen test	(-)
ret	1.3×10^4 / μ L	CK	52 U/L	<i>Legionella</i> urinary antigen test	(-)
Fbg	417 mg/dL	AMY	86 U/L	Rapid influenza diagnostic test	(-)
PT	90 %	BUN	13 mg/dL	HBs Ag	(-)
APTT	35.0 sec	Cr	0.81 mg/dL	HCV Ab	(-)
FDP	2.5 μ g/mL	Na	135 mEq/L	HTLV1 Ab	(-)
		K	3.8 mEq/L	HIV Ab	(-)
		Cl	99 mEq/L	HBV DNA	(-)
		Ca	8.6 mg/dL		
		Glu	147 mg/dL		
		BNP	50.3 pg/mL		

Fig. 1 Chest X-ray at the time of admission to the previous hospital



病日に採取した鼻腔・咽頭それぞれからのぬぐい液を用いたRT-PCR法ではSARS-CoV-2遺伝子は検出されなかった。第9病日の胸部CTでは両側末梢に広がっていたスリガラス陰影、浸潤影は縮小し、収縮性変化を呈していた (Fig. 2)。第10病日に退院となった。

考 察

本症例は、COVID-19診断時には発熱、咳嗽と喀痰の症状を有し、前医入院時のCTでは肺炎を認めた。高齢の有症状肺炎発症者であり、前医入院中は酸素投与も必要であったため、自然軽快の経過を辿るか、重篤化するかの見極めが重要であった。当院入院時のCTでは肺炎像の拡大を認め、抗ウイルス薬の投与が検討されたが、解熱傾向であること、自覚症状が消失

したことから、PS良好、重篤な基礎疾患がないことから、無治療にて注意深く経過観察する方針とした。入院第2病日以降は発熱なく、自然軽快の経過となった。これまでの報告でCOVID-19には、無症状病原体保有者として入院し、入院後に発熱や肺炎が出現し重症化する例⁸⁾や、入院時画像にて肺炎を認めたが自覚症状の出現なく肺炎が自然軽快する例⁹⁾の存在が報告されている。発熱、咽頭痛などの症状を有しても肺炎の発症なく自然軽快する例もあり、その経過は様々である。

COVID-19肺炎重篤化のリスク因子として、50歳以上、CTでのarchitectural distortion、牽引性の気管支拡張像、胸腔内のリンパ節腫大、胸水¹⁰⁾、糖尿病・心血管疾患・慢性肺疾患・免疫抑制状態の併存が挙げられている。これらの背景から、日本感染症学会「COVID-19に対する抗ウイルス薬による治療の考え方 第1版」においても、概ね50歳以上、低酸素血症、上記基礎疾患、酸素投与と対症療法のみでは悪化傾向にある症例において抗ウイルス治療が推奨されている¹¹⁾。血液検査所見では、経過中に好中球増加、リンパ球減少、D-dimer上昇、BUN・クレアチニン上昇がみられた例で死亡が多いとの報告がある¹²⁾。本症例では70代という年齢のリスク因子を有していたが、CT所見、血液検査所見ではリスクとして挙げられるものはない。また、血液検査所見で、咽頭や気管支壁の粘膜や粘液分泌物に多く存在し抗原に対して非特異的に反応するIgA¹³⁾が血清中で530mg/dL (正常範囲110~410mg/dL)と軽度上昇していた。インフルエンザウイルス感染後やインフルエンザ経鼻ワクチン投与後に血清のウイルス特異的IgAの上昇がみられるとの報告がある¹⁴⁾¹⁵⁾。これまでCOVID-19肺炎の報告で免疫グロブリン値に言及しているものはなく本症例

Fig. 2

Day-2: Computed tomography of the chest at admission to the previous hospital;
 Day 1: at admission to our hospital; Day 9: on the second after a negative PCR test result

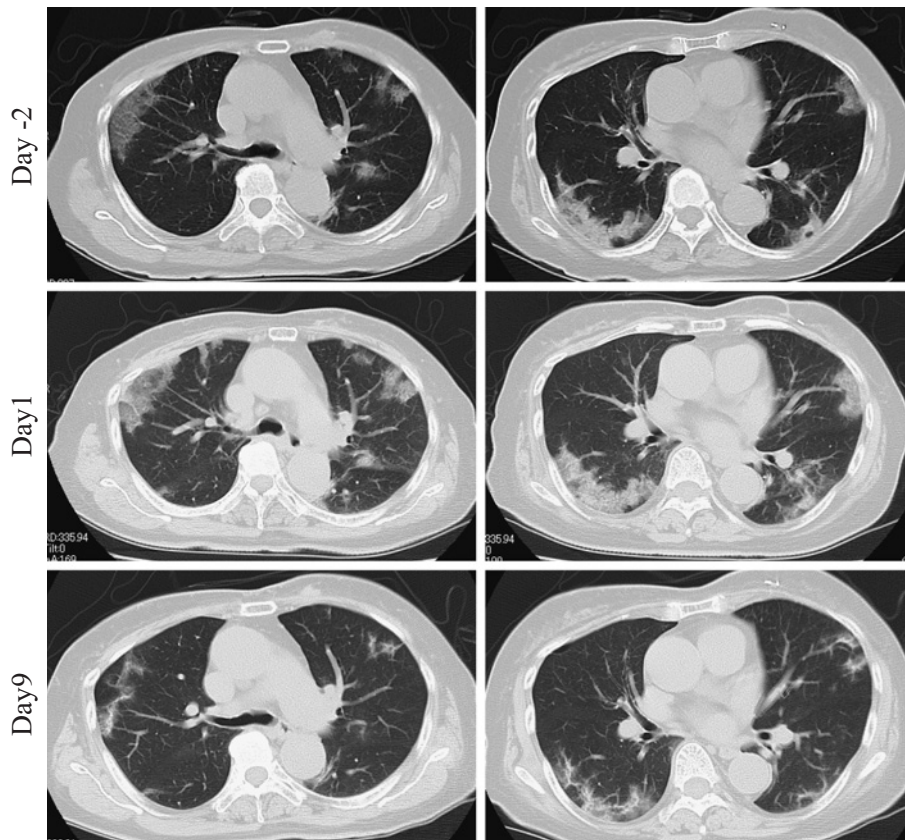
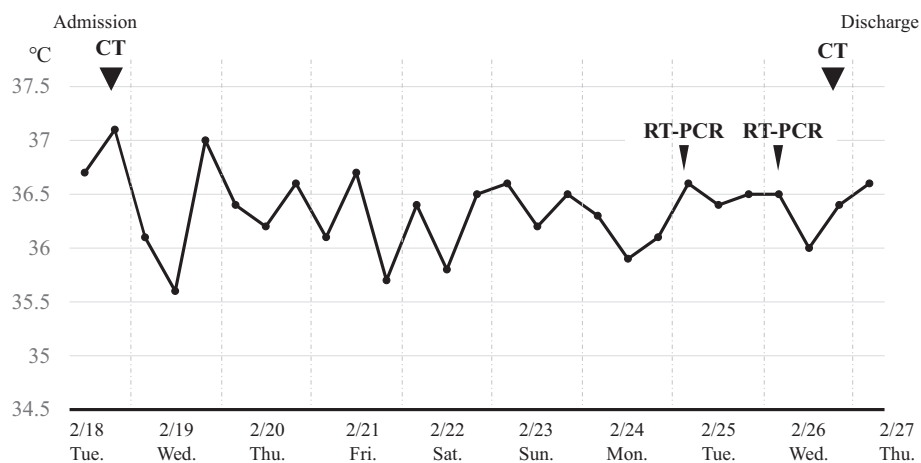


Fig. 3 Clinical course



のみでの考察となってしまいが、血清 IgA が自然軽快例のサロゲートマーカーとなる可能性について、今後症例を蓄積し検討する価値はあると考えられる。

重症例や重症化が予測される症例に対し、有効性が期待される抗ウイルス薬を早期に投与することは治療期間の短縮や救命率の向上につながると考えられる

が、同様に、自然軽快する症例に対して不必要な抗ウイルス薬の投与を避けることも重要である。COVID-19 に対する効果が期待される代表的な抗ウイルス薬として、ロピナビル・リトナビル、ファビピラビル、レムデシビルが挙げられる¹⁶⁾が、ロピナビル・リトナビルは下痢や悪心・嘔吐のみならず洞停止、房室ブ

ロックや乳酸アシドーシスなどの重篤な副作用が認められる。また、相互作用を持つ薬剤も多い⁶⁾。ファビピラビルは催奇形性のため妊婦には投与禁忌である⁷⁾。レムデシビルは肝酵素上昇、下痢、皮疹や腎機能障害が報告されており¹⁷⁾、2020年5月1日時点で国内未承認の薬剤のため、本邦における至適投与量や安全性は不明である。そのため、副作用よりもウイルス増殖抑制効果の有益性が勝ると判断される症例に限って抗ウイルス薬は投与されるべきである。今後の症例の蓄積により抗ウイルス薬投与の必要性を早期に判断する指標が明確となることを期待したい。

利益相反自己申告：申告すべきものなし

文 献

- 1) CDC COVID-19 Response Team : Severe Outcomes Among Patients with Coronavirus Disease 2019 (COVID-19)—United States, February 12–March 16, 2020. *Morb Mortal Wkly Rep.* 2020 ; 69 : 343–6.
- 2) 中村啓二, 忽那賢志, 鈴木哲也, 井手 聡, 太田雅之, 守山祐樹, 他 : 当院における新型コロナウイルス (2019-nCoV) 感染症患者3例の報告. 日本感染症学会 [Internet]. 2020 [cited 2020 Feb. 5]; Available from : http://www.kansensho.or.jp/uploads/files/topics/2019ncov/2019ncov_casereport_200205.pdf.
- 3) 宮下 馨, 篠永正道, 池田佳史 : ロピナビル・リトナビルで治療した新型コロナウイルス肺炎 (COVID-19) の症例報告. 日本感染症学会 [Internet]. 2020 [cited 2020 Mar. 3]; Available from : http://www.kansensho.or.jp/uploads/files/topics/2019ncov/covid19_casereport_200303_01.pdf.
- 4) 南 順也, 肥山和俊, 長崎洋司, 下野信行 : COVID-19を来した血液透析患者に対してヒドロキシクロロキンを投与した一例. 日本感染症学会 [Internet]. 2020 [cited 2020 Mar. 10]; Available from : http://www.kansensho.or.jp/uploads/files/topics/2019ncov/covid19_casereport_200310_2.pdf.
- 5) 伊藤圭馬, 横山多佳子, 小栗 梓, 加藤千博, 堀内 実, 加藤宗博, 他 : 早期のファビピラビル, シクレソニド投与にて重症化せず軽快に至ったCOVID-19肺炎の1例. 日本感染症学会 [Internet]. 2020 [cited 2020 Mar. 31]; Available from : http://www.kansensho.or.jp/uploads/files/topics/2019ncov/covid19_casereport_200331_2.pdf.
- 6) アヅヴィ合同会社 : カレトラ配合錠, カレトラ配合内用液医薬品インタビューフォーム第4版. 2019.
- 7) 富士フィルム富山化学株式会社 : アビガン錠 200 mg 医薬品インタビューフォーム第4版. 2019.
- 8) 小田未来, 皿谷 健, 野田晃成, 三倉 直, 佐久間翔, 白井達也, 他 : COVID-19肺炎の2症例 : クルーズ船内感染例および市中感染例. 日本感染症学会 [Internet]. 2020 [cited 2020 Mar. 3]; Available from : http://www.kansensho.or.jp/uploads/files/topics/2019ncov/covid19_casereport_200303_02.pdf.
- 9) 北島平太, 田村嘉孝, 橋本章司, 新井 剛, 永井崇之 : 新型コロナウイルス感染症 (COVID-19) 無症状病原体保有者3例の報告. 日本感染症学会 [Internet]. 2020 [cited 2020 Mar. 4]; Available from : http://www.kansensho.or.jp/uploads/files/topics/2019ncov/covid19_casereport_200304.pdf.
- 10) Zhao W, Zhong Z, Xie X, Yu Q, Liu J : Relation Between Chest CT Findings and Clinical Conditions of Coronavirus Disease (COVID-19) Pneumonia : A Multicenter Study. *AJR Am J Roentgenol.* 2020 ; 214 (5) : 1072–7.
- 11) 日本感染症学会 : COVID-19に対する抗ウイルス薬による治療の考え方 第1版 [Internet]. 2020 [cited 2020 Feb. 26]; Available from : http://www.kansensho.or.jp/uploads/files/topics/2019ncov/covid19_antiviral_drug_200227.pdf.
- 12) Wang D, Hu B, Hu C, Zhu F, Liu X, Zhang J, *et al.* : Clinical characteristics of 138 hospitalized patients with 2019 novel coronavirus-infected pneumonia in Wuhan, China. *JAMA.* 2020 ; 323 (11) : 1061–9 doi : 10.1001/jama.2020.1585.
- 13) Woof JM, Kerr MA : The function of immunoglobulin A in immunity. *J Pathol.* 2006 ; 208 : 270–82.
- 14) Urquhart GED : Serum IgM and IgA responses in influenza A infections. *J Clin Pathol.* 1974 ; 27 : 198–201.
- 15) Brandtzaeg P : Role of mucosal immunity in influenza. *Dev Biol (Basel).* 2003 ; 115 : 39–48.
- 16) McKee DL, Sternberg A, Stange U, Laufer S, Naujokat C : Candidate drugs against SARS-CoV-2 and COVID-19. *Pharmacol Res.* 2020 ; 104859 doi : 10.1016/j.phrs.2020.104859. [Epub ahead of print].
- 17) Grein J, Ohmagari N, Shin D, Diaz G, Asperges E, Castagna A, *et al.* : Compassionate Use of Remdesivir for Patients with Severe Covid-19. *N Engl J Med.* 2020 Apr 10 ; doi : 10.1056/NEJMoa2007016. [Epub ahead of print].

COVID-19 Pneumonia in a Patient in Her Seventies that Improved without Antiviral Drug Treatment :
A Case Study

Yuri MIYAZAWA¹⁾, Kunio YANAGISAWA²⁾, Yoshiyuki OGAWA¹⁾, Hiromi KOISO²⁾,
Yutaka TOKUE²⁾ & Hiroshi HANDA¹⁾

¹⁾Department of Hematology, Gunma University Graduate School of Medicine, ²⁾Infection Control and Prevention
Center, Gunma University Hospital

As no specific therapeutic agents have been established yet for coronavirus disease 2019 (COVID-19), the illness caused by the severe acute respiratory syndrome coronavirus 2 (SARS-CoV-2), symptomatic therapy is the mainstay of treatment. Although the “Concept of antiviral treatment for COVID-19, First edition” published by the Japanese Association for Infectious Diseases recommends the use of antiviral medication for infected individuals over the age of 50 years, we have documented the case of a 73-year-old woman with COVID-19 pneumonia who improved without antiviral medication. The patient became infected with SARS-CoV-2 on the cruise ship, *Diamond Princess*, and first tested positive for SARS-CoV-2, by the RT-PCR test, on February 15, 2020. She was admitted to another hospital with fever and pneumonia on February 16, and on February, the pneumonia worsened in severity, she was transferred to our hospital. However, her condition improved spontaneously within a few days, without any antiviral medication. This report is very valuable for documenting the natural history of COVID-19 pneumonia and can be considered as a reference case for formulating strategies for antiviral drug administration for COVID-19 patients in the future.

[J.J.A. Inf. D. 94 : 568~572, 2020]