

症 例

COVID-19 による ARDS に対して ロピナビル・リトナビル配合剤を使用した 1 例

¹⁾横浜市立みなと赤十字病院 救命救急センター

²⁾横浜市立みなと赤十字病院 感染症科

土井 賢治¹⁾ 甲斐 貴之¹⁾ 中島有紀子¹⁾ 藤澤美智子¹⁾
永田 功¹⁾ 中山 祐介¹⁾ 武居 哲洋¹⁾ 洪江 寧²⁾

Key word: COVID-19, ARDS, 人工呼吸, ロピナビル・リトナビル配合剤

背 景

新型コロナウイルス (Severe acute respiratory syndrome coronavirus 2 : SARS-CoV-2) による感染症 (Corona Virus Disease 2019 : COVID-19) は、2019 年 12 月に中国武漢で報告されて以来全世界で感染者数が増加し続けており、2020 年 1 月 30 日に世界保健機構が国際的に懸念される公衆衛生上の緊急事態を、3 月 11 日に世界的大流行を意味するパンデミックを宣言した。根本的治療としての抗ウイルス薬の効果は確立していないため、個々の症例に対する治療薬の使用経験の蓄積が重要である。抗 HIV (Human Immunodeficiency Virus) 薬であるロピナビル・リトナビル配合剤 (lopinavir-ritonavir: LPV/r) を使用した症例報告が散見され¹⁻³⁾、先日無作為化対照試験の結果も報告された⁴⁾。しかし、Acute Respiratory Distress Syndrome (ARDS) へ進展した肺炎症例への使用経験は乏しく、その効果は不明である。我々は、人工呼吸管理を要する COVID-19 による ARDS に対して、早期から LPV/r を投与し、人工呼吸器離脱・抜管に至った症例を経験したので報告する。

症 例

67 歳女性。

既往歴：高血圧，慢性気管支炎，甲状腺機能低下症。

内服：アムロジピン，レボチロキシン。

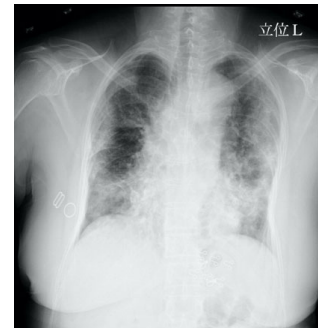アレルギー：なし。

現病歴：来院 4 日前，SARS-CoV-2 PCR (Polymerase Chain reaction) 検査陽性の家族との濃厚接触があったため，同 PCR 検査を行ったところ陽性であった。無症状だったが，来院 24 時間前から呼吸困難および

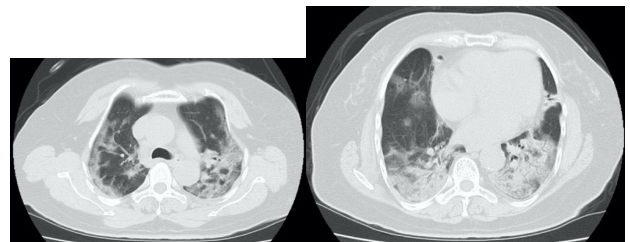
咳嗽が出現し，当院に患者受け入れが要請された。

初療経過：救急外来到着時，歩行時のふらつきおよび咳嗽を認めた。SpO₂ は 80% (室内気) であり，リザーバーマスク (Reservoir Mask : RM) で酸素 10L/分を投与したが SpO₂ は 95% で頻呼吸が持続した。胸部 X 線で両肺野に網状影を認め (Fig.1)，胸部単純 CT では両側肺野の胸膜下に多葉性に散在するすりガラス影と，両側下肺野の浸潤影を認めた (Fig.2)。COVID-19 による肺炎の診断で ICU に入室した。

【Fig. 1】入院時胸部 X 線



【Fig. 2】入院時胸部 CT



初診時現症：意識清明，呼吸数 35 回/分，心拍数 77 回/分，整，血圧 110/70mmHg，SpO₂ 80% (室内気)→95% (RM 15L/分)。表情は穏やかで不穏様ではない。頻呼吸だが呼吸補助筋使用は目立たない。発汗なし。

Review of systems 陽性所見: 発熱・全身痛・倦怠感.
 咳嗽・呼吸困難感

Review of systems 陰性所見: 悪寒・頭痛・結膜充血・
 黄染・出血斑, 咽頭発赤, 扁桃腫大, 腹痛, 下痢, 嘔
 気.

Table 1 入院時検査所見

【末梢血】		【生化学】	
WBC	6,200 ×10 ³ /μL	TP	6.4 g/dL
Seg	79.6 %	Alb	3.5 g/dL
Lym	13.6 %	T-BIL	0.6 mg/dL
Mono	6.2 %	AST	73 IU/L
RBC	459 ×10 ⁴ /μL	ALT	68 IU/L
Hb	13.9 g/dL	ALP	178 U/L
Ht	38.8 %	γ-GTP	26 U/L
PLT	16.4 ×10 ⁴ /L	LDH	578 U/L
【凝固】		BUN	7.6 mg/dL
PT-INR	1.11	Cr	0.57 mg/dL
APTT	29.4 sec	Na	132 mEq/L
Fib	471 mg/dL	K	3.4 mEq/L
FDP	5.0 μg/mL	Cl	96 mEq/L
【動脈血液ガス】 RM 15 L/分		CRP	12.5 mg/dL
pH	7.513	Glu	119 mg/dL
pCO ₂	32.8 mmHg	HbA1c	6.3 %
pO ₂	56.8 mmHg	BNP	11.2 Pg/mL
HCO ₃ ⁻	26.2 mmol/L	CK	161 U/L
BE	3.9	CK-MB	12 U/L
Lac	1.20 mmol/L	Trop I	0.005 ng/mL
【ウイルス抗原検査】			
インフルエンザ抗原 (-)			
尿中肺炎球菌抗原 (-)			
尿中レジオネラ抗原 (-)			

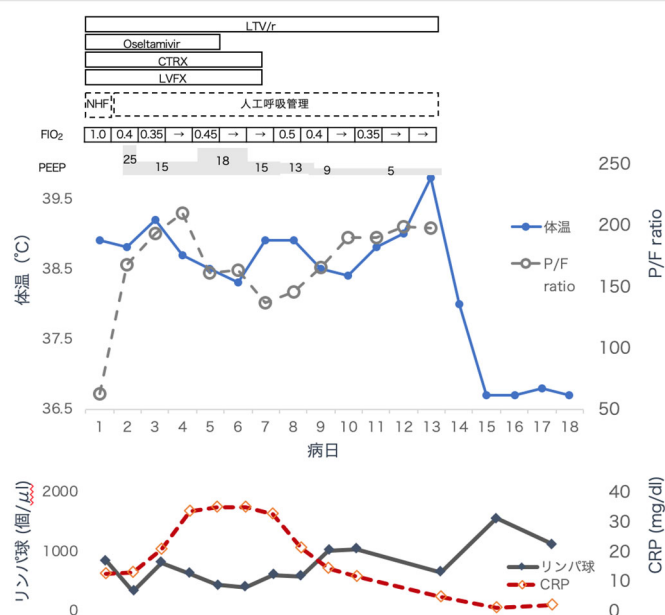
入院後経過 (Fig.3) : ICU入室時, RMで酸素15L/分使用下でもSpO₂は93%であり, 頻呼吸が持続していたが, 全身状態は比較的良好であった. High Flow Nasal Cannula (HFNC)を, 吸入気酸素分圧(FIO₂)1.0, 酸素流量60L/分の設定で開始したところ, SpO₂95%程度, 呼吸数20回/分台後半に改善が得られた. 肺炎の悪化を回避するために, 本人の同意と院内の承認を得てLPV/r 400mg/100mg/日の投与を開始した. またCOVID-19以外の肺炎の可能性も考慮し, CTRX 2g/日, LVFX 500mg/日, Oseltamivir 90mg/日の投与も開始した. しかし, 第2病日にはPaO₂/FIO₂(P/F)比60台に低下し, 胸部X線上の両側浸潤影の増悪もあったため, ARDSと診断し気管挿管・人工呼吸管理を開始した.

微小無気肺による酸素化悪化を考慮し一時的にPositive End Expiratory Pressure (PEEP)25cmH₂Oとし, 肺保護戦略に基づき1回換気量6-8mL/kgの管

理を行ったところ, コンプライアンスとPaO₂は著明に改善した. 第4病日までP/F比は改善傾向であり, FIO₂0.35, PEEP15cmH₂Oの設定下でP/F比243まで改善したが, 発熱, CRP高値は持続, 胸部X線の改善も認められなかった. 第5病日から再度P/F比が低下傾向に転じた. 第7病日には胸部X線の陰影は増強し, P/F比が137まで低下した. 心原性肺水腫, 細菌性肺炎の合併による増悪は, 喀痰の性状や胸部X線などから否定的と考えられた. 酸素化のさらなる悪化時には Extracorporeal Membrane Oxygenation (ECMO)を導入する方針とした. 第8病日になり, P/F比は再度上昇傾向となり, CRPは減少しリンパ球は上昇に転じた. 第12病日には自発呼吸トライアルをクリアし, 第13病日に抜管し, 第14病日にはLPV/rの投与も中止した. 第18病日には酸素投与を中止できた.

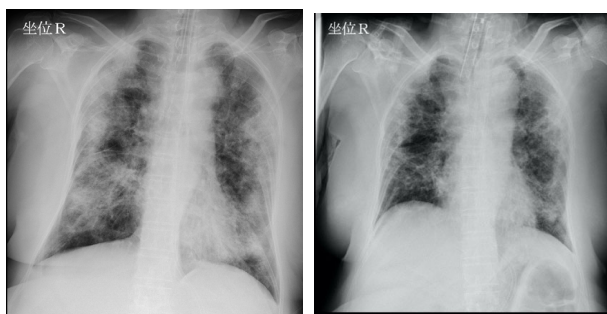
なお, 第2病日より経腸栄養の持続投与を開始したところ, 高血糖の管理に難渋した. インスリン製剤の調整を連日行ったが, 血糖値が200-400mg/dL程度と高値が持続した. LPV/rの投与中止後は速やかにインスリンの必要量が減り, 第21病日には中止できた.

【Fig. 3】入院後経過

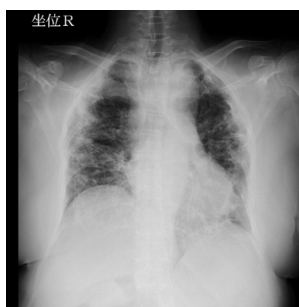


【Fig. 4】入院後 X 線

左：第 7 病日 右：第 13 病日（抜管時）



第 21 病日



考 察

LPV/r は HIV に対してプロテアーゼ阻害効果を有する抗ウイルス薬である。コロナウイルスへの有効性は明らかではないが、基礎実験ではコロナウイルス属の Middle East Respiratory Syndrome Coronavirus (MERS-CoV) への有効性が示されており⁵⁾、SARS-CoV-2 に対しても有効である可能性がある。有効な治療法の知られていない COVID-19 に対しては、50 歳以上の症例や低酸素血症が進行性の症例などには投与を考慮してもよいとする考え方もあり⁶⁾、本症例では投与に踏み切った。HIV に対する豊富な使用実績があり、流通の観点からも市中病院を含めた臨床現場に迅速に導入可能である点は、本薬剤の利点と言える。

本症例は、呼吸症状出現から約 24 時間後に来院し、急速に低酸素血症の進行する肺炎を呈していた。入院後に速やかに LPV/r を開始したが、P/F 比悪化、胸部 X 線の陰影増強が認められ、翌日には気管挿管・人工呼吸管理となった。一時的な高 PEEP (25cmH₂O) により酸素化は急速に改善した。その後も ARDSnet の PEEP 表に基づいた肺保護戦略による呼吸管理を行い、第 4 病日までは P/F 比は緩やかに改善した。

これらはおもに、人工呼吸管理により、無気肺の改善など換気血流不均等が改善した結果と考えられる。

一方で、CRP の増加、リンパ球数の減少と関連するように、第 5 病日から胸部 X 線の陰影が増強し、人工呼吸器設定の強化が必要となった。第 7 病日に P/F 比は 137 まで低下し、一時 ECMO 導入も検討された。しかし、第 8 病日以降の CRP の減少、第 9 病日以降のリンパ球数の増加と関連するように P/F 比および胸部 X 線の陰影が改善し、第 13 病日に抜管できた。SARS や MERS の重症化病態には Pro-inflammatory response の関与が示唆されており⁷⁾、また、特に COVID-19 の重症例では制御性 T 細胞数の低下と炎症性サイトカインの増加も示されている⁸⁾。LPV/r によりウイルス量が減少し効果を発現するには数日を要するため⁹⁾、本症例では早期の ARDS 進展抑制効果を認め、数日を経過した後にリンパ球や炎症の制御を介して肺傷害を緩和した可能性はある。

本症例では入院時採血で HbA1c 6.4% と未指摘の耐糖能異常が認められ、血糖値が上昇しやすいことが予見出来たため、スライディングスケールに加え持続型インスリンの併用を行い管理したが、血糖管理に難渋した。LPV/r 投与によるインスリン抵抗性が示唆されており¹⁰⁾、重症病態に伴うストレス反応と相俟って血糖管理を困難にしたと考えられる。ARDS を呈するような重症の COVID-19 症例に対して LPV/r を使用する際には、特に血糖管理に注意する必要があると考えられた。

結 語

急速に ARDS に進展した COVID-19 による肺炎に対し、発症早期から LPV/r を使用して抜管まで至った 1 例を経験した。LPV/r の投与は、早期の ARDS の進展は抑制しなかったが、数日経過後のさらなる肺傷害の悪化を防いだかも知れない。高血糖の管理に難渋したため、重症 COVID-19 症例への LPV/r の投与時には注意が必要である。

文 献

- 1) 中村啓二, 忽那賢志, 鈴木哲也, 井手聡, 太田雅之, 守山祐樹, 他: 当院における新型コロナウイルス(2019-nCoV)感染症患者 3 例の報告. 日本感染症学会 [internet] [cited 2020 Mar 25]. Available from:
http://www.kansensho.or.jp/uploads/files/topics/2019ncov/2019ncov_casereport_200205.pdf
- 2) 宮下馨, 篠永正道, 池田佳史: ロピナビル・リトナビルで治療した新型コロナウイルス肺炎(COVID-19)の症例報告. 日本感染症学会 [internet] [cited 2020 Mar 25]. Available from:
http://www.kansensho.or.jp/uploads/files/topics/2019ncov/covid19_casereport_200303_01.pdf
- 3) 篠崎勇輔, 檜田直也, 駒瀬裕子, 斎藤浩輝, 村岡弘海, 粒来崇博. ロピナビル/リトナビル合剤が有効であったと考えられた COVID-19 関連肺炎の一例. 日本感染症学会 [internet] [cited 2020 Mar 25]. Available from:
http://www.kansensho.or.jp/uploads/files/topics/2019ncov/covid19_casereport_200310_3.pdf
- 4) Cao B, Wang Y, Wen D, Liu W, Wang J, Fan G, *et al.* A Trial of Lopinavir-Ritonavir in Adults Hospitalized with Severe Covid-19. *N Engl J Med.* 2020 Mar 18. [Epub ahead of print].
- 5) Chong YP, Song JY, Seo YB, Choi JP, Shin HS. Antiviral Treatment Guidelines for Middle East Respiratory Syndrome. *Infect Chemother.* 2015 Sep;47(3):212-22.
- 6) COVID-19 に対する抗ウイルス薬による治療の考え方. 第 1 版. (2020 年 2 月 26 日). 日本感染症学会 [internet] [cited 2020 Mar 25]. Available from:
http://www.kansensho.or.jp/uploads/files/topics/2019ncov/covid19_antiviral_drug_200227.pdf
- 7) Martinez MA. Compounds with therapeutic potential against novel respiratory 2019 coronavirus. *Antimicrob Agents Chemother.* 2020 Mar 9. pii: AAC.00399-20. [Epub ahead of print].
- 8) Qin C, Zhou L, Hu Z, Zhang S, Yang S, Tao Y, *et al.* Dysregulation of immune response in patients with COVID-19 in Wuhan, China. *Clin Infect Dis.* 2020 Mar 12. pii: ciaa248. [Epub ahead of print].