

症 例

ヒドロキシクロロキン、アジスロマイシン、ファビピラビルによる治療中に 心室細動を起こした COVID-19 肺炎の 1 例

¹⁾大阪市立大学大学院医学研究科臨床感染制御学

²⁾大阪市立大学大学院医学研究科病態診断生体機能管理医学講座 救急医学

大島 一浩¹⁾ 桑原 学¹⁾ 井本 和紀¹⁾ 山入 和志¹⁾
柴多 渉¹⁾ 山田 康一¹⁾ 切通 絢子²⁾ 加賀慎一郎²⁾
西村 哲郎²⁾ 溝端 康光²⁾ 掛屋 弘¹⁾

緒 言

新型コロナウイルス感染症 (COVID-19) は一定の割合で重症化することが報告されている¹⁾が ICU に入院するような重症例での死亡率は 32-72%と高いとされる²⁻⁵⁾。現時点で COVID-19 に対する確立した治療はないため、これまで報告された臨床試験の結果などを参考に治療薬が選択されているのが現状である。ヒドロキシクロロキン⁶⁾とアジスロマイシンの併用療法⁷⁾は有効性が報告されている治療の一つであるが、両薬剤ともに QT 延長や不整脈を起こすことがあり^{8,9)}、併用療法の安全性は十分な検証がなされていない。今回 COVID-19 肺炎に対してヒドロキシクロロキン、アジスロマイシン、ファビピラビルによる治療中に心室細動を起こした 1 例を経験したため報告する。

症 例

【症例】38 歳男性

【現病歴】2020 年 3 月 31 日より発熱と咳嗽が出現し、4 月 2 日に前医を受診した。胸部単純 X 線写真で両側のすりガラス陰影を認めたため、異型肺炎を疑われ外来でフォローアップとなった。4 月 6 日に呼吸困難が増強したため再診となった際に、胸部 CT で両側すりガラス影の増悪を認め、酸素投与も必要な状態であったため前医へ入院となった。4 月 7 日に PCR 検査で SARS-CoV-2 が陽性で COVID-19 の診断が確定し、シクレソニドとファビピラビルによる治療が開始となったが、呼吸状態が悪化し人工呼吸器管理が必要と判断され、4 月 8 日に当院へ転院となった。

【既往歴】2018 年に腎移植ドナーとして片腎摘出術

【内服歴】なし

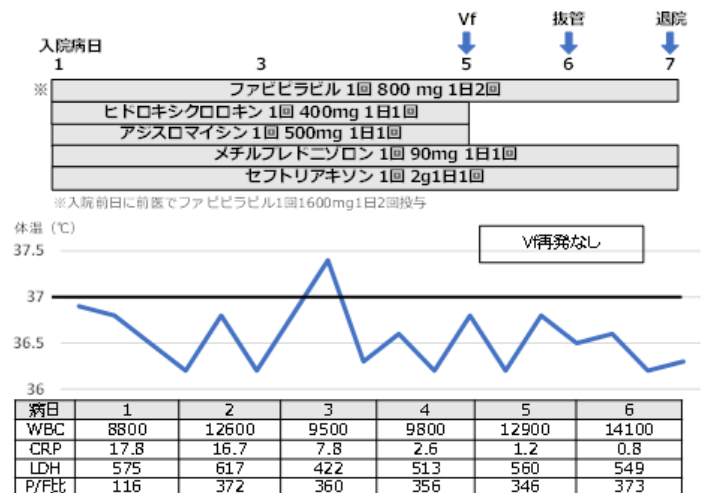
【喫煙歴】20 本/日を 8 年間、30 歳から禁煙

【入院時現症】意識清明、体温 36.8℃、血圧 140/100mmHg、心拍数 90/min、SpO₂: 88% (nasal 5L/min)、身長 190cm、体重 91.1kg

【入院時検査所見】

WBC 8,800/μL、好中球 82.3%、リンパ球 13.2%、血小板 28.4×10⁴/μL、PT-INR 0.97、APTT 27.6、FDP 6.4μg/mL、CRP 17.88mg/dL、Na 136mEq/L、K 4.3mEq/L、Cl 99mEq/L、T.Bil 0.4mg/dL、AST 76U/L、ALT 77 U/L、LDH 575U/L、CK 276U/L、BUN 15mg/dL、Cr 0.96mg/dL

【入院後経過 (Fig.1)】



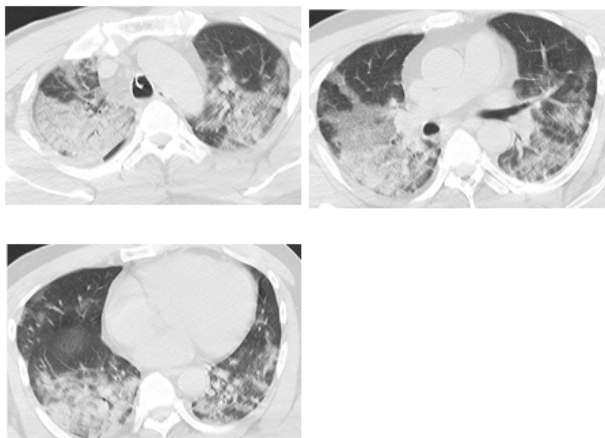
当院受診時、経鼻 5L の酸素投与で SpO₂ は 88% 程度であり、気管内挿管後に人工呼吸器管理を開始した。胸部単純 X 線と胸部 CT では両側びまん性にすりガラス影を認めた (Fig. 2,3)。COVID-19 に対する治療として、ファビピラビルは継続とし、ヒドロキシクロロキン (400mg/日) とアジスロマイシン (500mg/日) による治療を追加し、ARDS として mPSL 1mg/kg の投与も開始した。人工呼吸器管理を開始した際の

P/F 比は 116 と不良であったが、治療開始後は徐々に呼吸状態は改善傾向となった。4月11日には呼吸状態は安定し抜管も検討される状態となったが、4月12日に突然心室細動となったため、心肺蘇生が開始され2分で洞調律へ回復した。心室細動の原因として、薬剤性や COVID-19 に伴う心筋炎などの可能性が考えられ、同日よりヒドロキシクロロキン、アジスロマイシン、デクスメドミジンは中止とした。洞調律に回復後に12誘導心電図による評価を行ったところ、QT延長はなかったが、1度房室ブロックを認め、心エコーでは壁運動異常を認めなかった。洞調律へ回復後は不整脈の出現なく経過し、呼吸状態も安定していたため、4月13日に抜管となり4月14日に近医へ転院となった。

Fig.2 入院時胸部単純 X 線写真

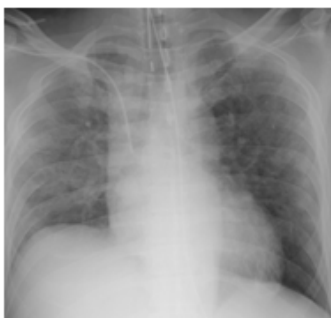

Fig.3 入院時胸部 CT



考 察

本症例で起こった心室細動の原因として、薬剤性の QTc 延長から R on T となった可能性や COVID-19 に伴う心筋炎の可能性を考えた。心筋炎については心電図上 ST 変化なくエコーでも壁運動異常は認めな

ったことから可能性は高くないと考えられたが COVID-19 による心筋障害についても報告がされている¹⁰⁾。COVID-19 に対するヒドロキシクロロキンとアジスロマイシンの併用は臨床試験で有効性が報告され⁷⁾、現時点で COVID-19 治療薬候補の一つとして本邦でも使用されている。一方、両薬剤ともに Torsade de Pointes などの多形性心室頻拍や QT 延長の原因となることが知られており¹¹⁾、COVID-19 に対する治療としてヒドロキシクロロキンとアジスロマイシン併用を行った場合に重篤な不整脈が増加するという報告も出てきている¹²⁾が十分な検討はなされていない。また、アメリカ心臓病学会では COVID-19 症例に対してこれらの薬剤を使用する場合は、薬剤性 QT 延長のリスクスコア¹³⁾をつけて、リスクが高い患者には注意深いモニタリングをすることを推奨している。QTc 延長リスクは Low、Moderate、High に分類され、QTc 延長の発生率はそれぞれ 15%、37%、73%と報告されている。本症例では、腎移植のドナーとして片腎摘出を行った以外に特に基礎疾患はないが、薬剤性 QT 延長のリスクスコアでは moderate risk (Table1、2)であった。

Table1. QTc 延長リスクスコア

Risk Factors	points
年齢 ≥ 68 歳	1
女性	1
ループ利尿薬の使用	1
血清 K+ ≤ 3.5 mEq/L	2
QT c ≥ 450ms	2
急性心筋梗塞	2
≥ 2 QTc-prolonging drug	3
sepsis	3
心不全	3
1 QTc-prolonging drug	3

文献 13 より改変引用

Table2. QT c 延長リスクレベル

LOW risk <7 points
Moderate risk=7-10 points
High ≥ 11 points

文献 13 より改変引用

心室細動の原因となり得る薬剤として、ヒドロキシクロロキン、アジスロマイシン、デクスメデトミジンが考えられたため、同薬剤を中止としたが、その後は再発なく経過した。本症例以外に当院では人工呼吸器管理を要する重症 COVID-19 症例 3 例でヒドロキシクロロキンとアジスロマイシンの併用を行っていたが、本エピソード以降はアジスロマイシンを中止とした。これらの症例では QTc 延長や明らかな不整脈の出現なく経過している。

結 語

今回、基礎疾患のない、重症 COVID-19 肺炎の治療中に心室細動を発症した症例を経験した。COVID-19 に対するヒドロキシクロロキンとアジスロマイシンの併用療法はその有効性が報告され、治療の選択肢となっているが、重大な心合併症の報告も出てきており、その適応は慎重に検討する必要があると思われる。当院では現在はクロロキン投与前に心電図と QTc 延長リスクスコアを評価し、投与の可否を検討することとしている。アジスロマイシンの投与は初期治療としては行わず、状態悪化時に追加することを検討することとしているが今後の更なる安全性と治療効果の検討が必要と思われる。

文 献

- 1) Wu Z, McGoogan JM. Characteristics of and Important Lessons From the Coronavirus Disease 2019 (COVID-19) Outbreak in China: Summary of a Report of 72 314 Cases From the Chinese Center for Disease Control and Prevention. *JAMA*. 2020.
- 2) Huang C, Wang Y, Li X, Ren L, Zhao J, Hu Y, *et al*. Clinical features of patients infected with 2019 novel coronavirus in Wuhan, China. *Lancet*. 2020;395(10223):497-506.
- 3) Wu C, Chen X, Cai Y, Xia J, Zhou X, Xu S, *et al*. Risk Factors Associated With Acute Respiratory Distress Syndrome and Death in Patients With Coronavirus Disease 2019 Pneumonia in Wuhan, China. *JAMA Intern Med*. 2020.

- 4) Yang X, Yu Y, Xu J, Shu H, Xia J, Liu H, *et al*. Clinical course and outcomes of critically ill patients with SARS-CoV-2 pneumonia in Wuhan, China: a single-centered, retrospective, observational study. *Lancet Respir Med*. 2020.
- 5) Zhou F, Yu T, Du R, Fan G, Liu Y, Liu Z, *et al*. Clinical course and risk factors for mortality of adult inpatients with COVID-19 in Wuhan, China: a retrospective cohort study. *Lancet*. 2020;395(10229):1054-62.
- 6) Gao J, Tian Z, Yang X. Breakthrough: Chloroquine phosphate has shown apparent efficacy in treatment of COVID-19 associated pneumonia in clinical studies. *Biosci Trends*. 2020;14(1):72-3.
- 7) Gautret P, Lagier JC, Parola P, Hoang VT, Meddeb L, Mailhe M, *et al*. Hydroxychloroquine and azithromycin as a treatment of COVID-19: results of an open-label non-randomized clinical trial. *Int J Antimicrob Agents*. 2020:105949.
- 8) Morgan ND, Patel SV, Dvorkina O. Suspected hydroxychloroquine-associated QT-interval prolongation in a patient with systemic lupus erythematosus. *J Clin Rheumatol*. 2013;19(5):286-8.
- 9) Sears SP, Getz TW, Austin CO, Palmer WC, Boyd EA, Stancampiano FF. Incidence of Sustained Ventricular Tachycardia in Patients with Prolonged QTc After the Administration of Azithromycin: A Retrospective Study. *Drugs Real World Outcomes*. 2016;3(1):99-105.
- 10) Haeck G, Ancion A, Marechal P, Oury C, Lancellotti P. [COVID-19 and cardiovascular diseases]. *Rev Med Liege*. 2020;75(4):226-32. 4.
- 11) Roden DM, Harrington RA, Poppas A, Russo AM. Considerations for Drug Interactions on QTc in Exploratory COVID-19 (Coronavirus Disease 2019) Treatment. *Circulation*. 2020.
- 12) Mayla G, Fernando A, Vanderson S, Marcia A, Gisely C, Marcelo B, *et al*. Chloroquine diphosphate in two different dosages as adjunctive therapy of hospitalized patients with severe respiratory syndrome in the context of coronavirus (SARS-CoV-2) infection:

Preliminary safety results of a randomized, double-blinded, phase IIb clinical trial (CloroCovid-19 Study).

doi: <https://doi.org/10.1101/2020.04.07.20056424>

13) Tisdale JE, Jaynes HA, Kingery JR, Mourad NA, Trujillo TN, Overholser BR, *et al.* Development and validation of a risk score to predict QT interval prolongation in hospitalized patients. *Circ Cardiovasc Qual Outcomes.* 2013;6(4):479-87.